Dr. HERMANN RIEDER,

ATLAS
DER
KLINISCHEN MIKROSKOPIE
DES
HARNES

R.C.P. EDINBURGH LIBRARY
R28319K0236

Y. 33

ATLAS

DER

KLINISCHEN MIKROSKOPIE

DES

HARNES

VON

DR. HERMANN RIEDER,

PRIVATDOCENT AN DER UNIVERSITÄT MÜNCHEN.

ROYAL COLLEGE OF PHYSICIANS, EDINB.
LIBRARY.

---

36 TAFELN MIT 167 FIGUREN IN FARBENDRUCK.

LEIPZIG,

VERLAG VON F. C. W. VOGEL.

1898.

Alle Rechte vorbehalten.

Digitized by the Internet Archive
in 2016

https://archive.org/details/b21691277

Vorwort.

Der freundlichen Aufforderung des Herrn Verlegers entsprechend habe ich es unternommen, den vorliegenden Atlas der klinischen Mikroskopie des Harnes zu bearbeiten.

Hierbei kam mir meine Thätigkeit als Assistent der medicinischen Klinik des Herrn Geheimrathes v. Ziemssen sehr zu statten, welcher mir mit gewohnter Güte das Material der Klinik zur Benützung überliess.

Zur Darstellung wurden möglichst naturgetreue, von Herrn Universitätszeichner Krapf angefertigte Abbildungen, ausschliesslich Originalpräparaten entstammend, verwendet, um durch gute Bilder und gute, technische Ausführung der Zeichnungen (wobei Seitens des Herrn Verlegers keine Kosten gescheut wurden) das Verständniss für die Bilder zu unterstützen.

Alle Objecte aus dem Gebiete der Harnsedimente, welche von Wichtigkeit sind, sind, wie ich glaube, zur Darstellung gekommen; dagegen wurde von der Herstellung mancher, ganz seltener Sedimente abgesehen und mehr Gewicht auf die Darstellung der Polymorphie gewöhnlicher Sedimente gelegt sowie auf die möglichst umfassende Auswahl normaler und pathologischer Harnbilder.

Die Bilder wurden mit Hilfe eines guten Zeiss'schen Mikroskopes angefertigt; dabei wurden keine zu starken Vergrösserungen gewählt, sowohl mit Rücksicht darauf, dass vielen Aerzten keine solchen zu Verfügung stehen, als auch im Interesse einer übersichtlichen Darstellung.

Die Wahl möglichst einer und derselben Vergrösserung (meistens einer 200fachen) wurde getroffen, damit die Bilder unter einander vergleichbar seien, die relativen Grössenverhältnisse auch ohne Berücksichtigung der wirklichen Grösse ersichtlich sein möchten.

Der Text ist möglichst compendiös gehalten, aber doch, wie ich hoffe, genügend orientirend. In demselben wurde Rücksicht genommen:

Auf die Beschaffenheit, das Vorkommen und die Deutung von Harnsedimenten und deren pathologische Bedeutung; bei unorganischen, resp. krystallinischen Sedimenten, auch auf die Krystallform und auf die mikrochemische Reaction, da die erstere allein nur selten für die Diagnose genügt.

Leider mussten aus technischen Gründen manche Bilder aus dem Zusammenhange gerissen und anderen in Bezug auf Farbe mehr entsprechenden angereiht werden; doch ist durch fortlaufende Nummerirung der Tafeln und Figuren, durch entsprechenden Hinweis im Inhaltsverzeichniss und im Texte auf die zugehörigen Bilder und durch kurze Erklärung der einzelnen Figuren auf der linken Seite jeder Tafel diesem Uebelstande so viel als möglich Rechnung getragen worden.

München, im November 1897.

Dr. Hermann Rieder.

Einleitung.

Der Harn ist als ein Excret aufzufassen, das die Endproducte des Stoffwechsels, welche die Blutbahn passirten, aus dem Körper entfernt.

Derselbe stellt eine dünne, wässerige Lösung von organischen und anorganischen Salzen, d. h. Harnstoff, Harnsäure, Chloriden, Phosphaten, Sulfaten, Nitraten, Kreatin, Kreatinin, Hippursäure, Oxalsäure, Xanthin, Farbstoffen u. s. w. dar.

Bei Verwerthung der ärztlichen Untersuchungsergebnisse ist nie zu vergessen, dass dem Harne oft Bestandtheile des männlichen und weiblichen Genitalsecretes beigemengt sind.

Für die mikroskopische Untersuchung des Harnes kommen fast ausschliesslich die Harnsedimente in Betracht.

Harnsedimente.

Als solche bezeichnet man einige Zeit nach der Entleerung des Harnes in demselben spontan auftretende Niederschläge, die direct der mikroskopischen Untersuchung zugeführt werden können.

In jedem Harne zeigt sich nach längerem Stehen eine wolkige Trübung, die bekannte Nubecula. Sie besteht aus Schleim, Leukocyten und Epithelien der Harnwege. Häufig finden sich aber auch anderweitige Niederschläge.

Da durch Zersetzung des Harnes die organisirten Beimengungen verändert und zerstört werden, ist es wichtig, den zu untersuchenden Harn in möglichst reinen, event. in aseptischen Gefässen aufzufangen und dieselben behufs Absetzung der Formbestandtheile bedeckt zu halten, damit sie nicht durch die in der Luft enthaltenen Bakterien verunreinigt werden.

Zur Sedimentirung verwendet man mit Vorliebe nach unten spitz zulaufende Champagnergläser, sogenannte Spitzgläser, auf deren Grund

die Niederschläge des Harnes eine schon makroskopisch controlirbare Schichte bilden, zur Entnahme des Sedimentes behufs weiterer Untersuchung ein in eine feine, offene Spitze auslaufendes Glasröhrchen (Pipette). Meist schon nach wenigen Stunden bemerkt man eine zur beabsichtigten Untersuchung ausreichende Menge Sedimentes am Grunde des Glases. Man senkt nun die oben mit dem Finger verschlossene Pipette mit ihrer Spitze in das Sediment ein, lüftet etwas den Finger und hebt sie, wenn eine genügende Menge Sedimentes in dem Glasröhrchen emporgestiegen ist, unter festem Aufdrücken des Fingers, damit nicht etwa beim Herausziehen des Röhrchens Flüssigkeit aus den oberen, sedimentfreien Schichten des Harnes nachdringt, wieder heraus. Nun lässt man tropfenweise, unter vorsichtigem Lüften des verschliessenden Fingers, so lange abfliessen, bis das Sediment aus der Spitze der Pipette sich entleert, bringt einen Tropfen auf den bereit gelegten Objectträger und bedeckt denselben mit einem Deckgläschen. Da die einzelnen Bestandtheile des Sedimentes in Folge ihres verschiedenen specifischen Gewichtes sich ungleichmässig absetzen, ist mitunter die Untersuchung des Sedimentes aus verschiedenen Tiefen desselben angezeigt.

Die mikroskopische Untersuchung des Harnes ist — gewöhnlich — möglichst bald nach dessen Entleerung vorzunehmen, um der Veränderung des Sedimentes, besonders der Harncylinder, die sogar vollkommen zerfallen und durch das im Harne enthaltene Pepsin aufgelöst werden können, vorzubeugen.

Man untersucht gewöhnlich erst bei schwacher, dann bei stärkerer Vergrösserung.

Behufs sofortiger Untersuchung des Harnes, d. h. direct nach seiner Entleerung, auf Formbestandtheile kann man denselben durch ein Papierfilter laufen lassen und von den letzten Theilen des Harnes, d. h. wenn derselbe bis auf wenige Tropfen abgelaufen ist, etwas auf einen Objectträger zur Untersuchung übertragen oder die Sedimentirung durch Anwendung irgend einer Centrifuge beschleunigen. Hier kann man aus ganz kleinen Mengen Harnes das Sediment binnen kürzester Zeit (weniger Minuten) erhalten. Nur selten ist das Sediment so reichlich im Harne suspendirt, dass ein Tropfen des (trüben) Harnes direct unter das Mikroskop zur Untersuchung eingestellt werden kann.

Durch Zusatz chemisch indifferenter Substanzen (gepulverter Kampher, Chloroform, Ol. Menthae piperitae, Thymol, namentlich aber durch Zusatz von Formol in 0,5procentiger Lösung) kann die Haltbarkeit des Harnes, einschliesslich seiner Formbestandtheile, vermehrt werden; besonders zur Sommerzeit, wo die Zersetzung des

Harnes durch Fäulnissbakterien rasch von Statten geht, ist ein solcher Zusatz am Platze.

Manche Sedimente lassen sich schon makroskopisch diagnosticiren, so das eitrige Sediment bei Cystitis, das weisse Phosphatsediment, das durch mitgerissenen Harnfarbstoff röthlich gefärbte Ziegelmehlsediment, Sedimentum lateritium, welches entweder nur aus Uraten oder aus solchen und Harnsäurekrystallen besteht. Bei körniger oder sandiger Beschaffenheit des letztgenannten Sedimentes, d. h. wenn grössere Harnsäureconglomerate sich finden, spricht man von Harnsand oder Harngries.

Sicheren Aufschluss über die Natur des Sedimentes gewährt aber erst die mikroskopische Untersuchung und die chemische Reaction. Die letztere sollte, behufs Vermeidung von Irrthümern bei zweifelhaften Ergebnissen der mikroskopischen Untersuchung, niemals unterlassen werden!

Die Untersuchung eines Sedimentes durch chemische Reactionen kann sowohl makroskopisch als mikroskopisch vorgenommen werden. In letzterem Falle bringt man den mit dem betreffenden Sedimente und Deckglas versehenen Objectträger unter das Mikroskop, lässt am Rande des Deckgläschens von dem Reagens etwas unter dasselbe fliessen und begünstigt das Einströmen desselben durch Anlegen eines Fliesspapierstreifens auf der entgegengesetzten Seite des Deckgläschens, um so eine andauernde Saugwirkung zu erzielen. Auf diese Weise kann auch das Auswaschen irgend eines krystallinischen Sedimentes, behufs genauerer Prüfung auf chemischem Wege, vorgenommen werden.

Es muss aber besonders betont werden, dass bei Anstellung mikrochemischer Reactionen krystallinische Sedimente oft längere Zeit, d. h. mehrere Minuten, zur Lösung bedürfen und andererseits eine künstliche Abscheidung von Krystallen unter dem Deckglase zu diagnostischen Zwecken gleichfalls erst einige Zeit nach Anstellung der mikrochemischen Probe vor sich geht.

Man unterscheidet organisirte Bestandtheile eines Harnsedimentes, das sind Zellen und deren Abkömmlinge, und nicht organisirte — in krystallinischer und nicht krystallinischer Form. Letztere können (mit wenigen Ausnahmen) sich auch bei vollkommen gesunden Individuen vorfinden. Erstere weisen, wenn sie in grösserer Menge sich finden, stets auf krankhafte Vorgänge in den Nieren und Harnwegen hin.

Man soll sich zur Regel machen, vor der mikroskopischen Untersuchung stets eine Prüfung der Reaction des Harnes vorzunehmen, da dieselbe für die mikroskopische Untersuchung gewisse Anhaltspunkte liefert, insofern gewisse Sedimente (Natriumurate, Harnsäure, oxalsaurer

Kalk, Leucin und Tyrosin) nur in saurem, andere, wie die Phosphate, kohlensaurer Kalk, Ammoniumurat, nur in neutralem oder alkalischem Harne vorkommen.

Eine rasche, diesbezügliche Orientirung ermöglicht folgende kurze, analytische Uebersichts-Tabelle der hauptsächlichsten, nicht organisirten Harnsedimente nach Sahli:

Beim Erwärmen leicht löslich: Urate.

Beim Erwärmen unlöslich:

In Essigsäure löslich	Phosphate,	ohne Gasentwicklung.
	Carbonate	mit Kohlensäureentwicklung.
	Ammoniumurat, hier nach 10—15 Minuten mikroskopische Harnsäureausscheidung.	
In Essigsäure unlöslich	Calciumoxalat, Leucin, Tyrosin, Xanthin, Cystin,	in Salzsäure löslich.
	Harnsäure, in Salzsäure unlöslich.	

Inhaltsverzeichniss.

Seite

Vorwort III
Einleitung V

I. Nicht organisirte Sedimente (krystallinische und amorphe).

Kohlensaurer Kalk, Calciumcarbonat (Tafel I, II und XXII) 1
Oxalsaurer Kalk, Calciumoxalat (Tafel I, II, XXI und XXVIII) 2
Schwefelsaurer Kalk, Calciumsulfat (Tafel III) 3
Phosphorsaure Salze (Phosphate) 4
Neutrale und basisch phosphorsaure Erden (amorphe Erdphosphate), d. h. Calcium- und Magnesium-, Tricalcium- und Trimagnesiumphosphat (Tafel III, IV und IX) 4
Neutrale, phosphorsaure Magnesia (Trimagnesiumphosphat) (Tafel III) . . 4
Neutraler, phosphorsaurer Kalk (Dicalciumphosphat) (Tafel II, III, IV und XXI) 5
Phosphorsaure Ammoniakmagnesia (Ammoniummagnesiumphosphat, Tripelphosphat) (Tafel IV, V, X, XXI und XXII) 6
Harnsäure (Tafel II, V, VI, VII, IX, X, XI, XXII, XXIII, XXIV, XXVI, XXVII, XXVIII und XXIX) 7
Mikrochemische Reactionen der Harnsäure 10
Harnsäure und harnsaure Salze in den Gichtknoten (Tafel VI und VII) . 10
Urate (Harnsaure Salze) 11
Saures, harnsaures Natron (Natriumurat) (Tafel V, VII, IX, XI und XXVII) 11
Saures, harnsaures Ammoniak (Ammoniumurat) (Tafel II, VII, VIII, XVI und XXII) 13
Hippursäure (Tafel XII) 14
Cystin (Tafel VIII und XII) 15
Leucin und Tyrosin (Tafel VIII) 16
Cholestearin (Tafel XI und XII) 17
Xanthin 18
Fett und Fettsäurekrystalle (Tafel XII, XV, XXVIII, XXIX, XXXII, XXXIII, XXXV und XXXVI) 18
Pigmente:
Uroërythrin 20
Blutpigment (Tafel XIX) 20
Melanin 20
Bilirubin-(Hämatoidin-)Krystalle (Tafel IX, X und XXVIII) 20
Harnindigo (Tafel XI und XVIII) 21
Salpetersaurer Harnstoff (zum mikrochemischen Nachweis des Harnstoffes) (Tafel XII) 22
Phenylglucosazon (Tafel XVII) 23

Seite

II. Organisirte Sedimente.

Epithelien:
Epithelien im Harne (Tafel X, XII, XIII, XIV und XX) 25
Epithelien der Vagina (Tafel XII) 26
Epithelien der Harnblase (Tafel XIII) 27
Epithelien der Harnröhre (Tafel XIII) 27
Epithelien der Drüsen (Prostata, Cowper'sche, Littré'sche) (Tafel X) . . 28
Epithelien des Nierenbeckens (Tafel XIV) und des Harnleiters (Tafel XIII) 28
Nierenepithelien (Tafel X, XIII, XIV und XX) 28
Eiweisskörnchen (Epitheldetritus) (Tafel XXVII und XXXII) 29
Fibrinurie (Tafel XV und XVII) 30
Samenfäden, Spermatozoën (Tafel XIV und XVIII) 31
Schleim (Mucin) 32
Nubecula (Wölkchen, Schleimsediment) 32
Cylindroide (Tafel XIV, XXVIII und XXXII) 33
Urethralfäden (Tafel XV, XVII und XVIII) 34
Erythrocyten (Rothe Blutkörperchen) (Tafel VII, XV, XVI, XXIII, XXV, XXVI, XXX, XXXII und XXXVI) 35
Leukocyten (Weisse Blutkörperchen) (Tafel VIII, XIV, XV, XVI, XXII, XXIII u. a. a. O.) 36
Cylinder (Harncylinder) 37
Hyaline Cylinder (Tafel XV, XVII, XXII, XXIV u. a. a. O.) 37
Epithelialcylinder (Tafel XVI, XX und XXXII) 38
Wachscylinder (Tafel XIV, XVII, XIX und XXXI) 39
Granulirte Cylinder (Tafel XV, XVII, XXII, XXXIII, XXXIV u. s. w.) . 39
Blutcylinder (Tafel XIV, XVI, XXX und XXXII) 40
Pigmentcylinder 40
Leukocytencylinder (Tafel XVI, XXIII, XXVI u. s. w.) 41
Fibrincylinder 41
Fettkörnchencylinder (Tafel XVI, XXIX, XXXII und XXXIII) 41
Hodencylinder 41
Mischformen von Cylindern und Auflagerungen auf Cylindern (Tafel XIV, XVI, XVII und XXXV) 41
Pseudocylinder (Tafel XVI und XXXV) 42
Mineralische Cylinder:
Cylinder von harnsaurem Ammoniak. Ammoniumuratcylinder (Tafel XVI) 43
Kalkinfarcte und Kalkcylinder 43
Bakteriencylinder 43
Bestandtheile von Neubildungen bei Geschwülsten der Harnwege (Epithelkrebs und Zottenkrebs der Blase) (Tafel IX, XVI und XVII) 44
Mikroorganismen:
A) Pflanzliche Mikroorganismen im Harne 45
1. Nicht pathogene Spaltpilze:
Mikrococcus und Bacterium ureae (Tafel XVIII, XIX und XX) 46
Sarcine (Tafel XXI) 47
Leptothrix buccalis 47
Oidium albicans, der Soorpilz 47

Seite

2. Pathogene, pflanzliche Mikroorganismen:
Tuberkelbacillen im Harn. Nierentuberkulose (Tafel XVIII, XIX und XXXVI) 47
Gonokokken (Tafel XVIII und XIX) 49
3. Andere pathogene Spaltpilze:
Eiterbakterien (Tafel XIX, XXI und XXIV) 50
Bacterium coli commune (Tafel XXI und XXIV) 50
Recurrensspirillen und Rotzbacillen 51
Typhusbacillen 51
Idiopathische Bakteriurie, sogenannte 51
Actinomycesdrusen 51
Hefepilze (Torula urinae, Saccharomyces) (Tafel XX und XXI) 52
Schimmelpilze (Fadenpilze) (Tafel XX, XXI und XXIV) 52
B) Thierische Parasiten:
Entozoën 53
Filaria sanguinis 53
Distoma haematobium 53
Strongylus gigas 53
Infusorien:
Cercomonas s. Bodo urinarius 54
Trichomonas vaginalis 54
Amöben. Fliegenlarven 54
Oxyuris vermicularis 54
Pediculi pubis 54

III. Charakteristik der Harnsedimente in normalen und pathologischen Zuständen.

Sediment des normalen, sauren Harnes 55
Sediment aus dem Harne des Neugeborenen (Tafel XXI) 56
Harn im Zustande der sauren Gährung (Tafel XXI) 56
Harn in alkalischer Gährung (Tafel XXI und XXII) 56
Harn bei Spermatorrhoe (Tafel XIV) 58
Harn bei Vaginitis (Tafel XII) 58
Cystitis 58
Acute Cystitis (Tafel XXIII) 58
Chronische Cystitis (Tafel XXII) 59
Neubildungen der Blase 59
Hämaturie 59
Blasenblutung 60
Blutung aus der Harnröhre 60
Nierenblutung (Tafel XXIII) 60
Pyelitis (Tafel XXIII) 61
Cystenniere 61
Hydronephrose 61
Nierenabscess 62
Niereninfarct (Tafel XXVIII) 62
Stauungsniere (Tafel XXII und XXIV) 63
Acute Nephritis (Tafel XXIII, XXV, XXVI, XXVII und XXVIII) 63
Chronische Nephritis (Tafel XXII, XXIV, XXIX, XXX, XXXI, XXXII, XXXIII und XXXIV) 66

Seite

Chronische, parenchymatöse Nephritis (entzündliche Fettniere; desquamative Nephritis; grosse, weisse Niere) (Tafel XXIV und XXIX) 66
Secundäre Schrumpfniere (Tafel XXXII und XXXIII) 67
Chronische, hämorrhagische Nephritis (Weigert's rothe oder bunte Niere (Tafel XIX, XXX und XXXI) 67
Genuine Schrumpfniere (Tafel XXII und XXXIV) 68
Amyloiddegeneration der Niere 70
Nierenkrebs und Nierensarkom 70

IV. Zufällige Verunreinigungen der Harnsedimente.

Stofffasern 71
Baumwolle (Tafel XXXVI) 71
Flachs, Leinen (Tafel XXXVI) 71
Seide (Tafel XXXVI) 72
Wolle (Tafel XXXVI) 72
Haare, d. h. Schamhaare (Tafel XXXV) 72
Federbart (Tafel XXXV) 72
Stärkekörner (Tafel XXXV) 72
Fett (Tafel XXXV) 72
Luftblasen (Tafel XXIV) 73
Excremente 73

I.

Nicht organisirte Sedimente

(krystallinische und amorphe).

Kohlensaurer Kalk, Calciumcarbonat.

(Tafel I, II und XXII.)

Ziemlich seltenes, im Harne des Pflanzenfressers dagegen regelmässig vorkommendes Sediment, welches in alkalischen Harnen, besonders nach reichlicher Pflanzennahrung, sich nach längerem Stehen des Harnes in amorphem und krystallinischem Zustande gleichzeitig vorfindet. Aber auch getrennt kommen die beiden Formen vor, insofern sich der kohlensaure Kalk gewöhnlich mit den Phosphaten (Calciumphosphat) gemeinsam im Harnsedimente in Form kleiner Körnchen und körniger Massen, manchmal aber auch krystallinisch abscheidet. Beide Formen, Krystalle und amorphe Massen, können sich ausnahmsweise auch in schwachsaurem Harn vorfinden; in diesem Falle kann man auch Krystalle von oxalsaurem Kalk daneben beobachten. Im schillernden Oberhäutchen sowohl als im Sedimente alkalischer Harne wird das Calciumcarbonat gewöhnlich neben Tripelphosphat und saurem, harnsaurem Ammoniak (Tafel II, Fig. 1; Tafel XXII, Fig. 1) beobachtet. Da das letztere auch Kugelform bildet, ist dasselbe durch einfache, mikroskopische Betrachtung nicht immer leicht von den grösseren Kugeln des Calciumcarbonats zu unterscheiden.

Der kohlensaure Kalk krystallisirt (Tafel I, Fig. 1 und 2; Tafel XXII, Fig. 1) in farblosen, schwach glänzenden, concentrisch gestreiften Kugeln, die gewöhnlich viel kleiner sind als die des sauren, harnsauren Ammoniaks. Dieselben treten fast stets zu zweien zusammen und bilden dann die sogenannten Dumbbells. Diese Hantelformen, an denen oft tiefgreifende Einkerbungen in Folge von ungleichmässiger Krystallbildung zu beobachten

sind, treten auch zu Kreuzform (gekreuzte Trommelschlägel) und Rosettenform zusammen oder man findet sie zu grösseren Haufen und Drusen vereinigt.

Bei Zusatz eines Tropfens irgend einer Mineralsäure erfolgt rasch Lösung des Sedimentes unter Aufbrausen und Bildung von Kohlensäurebläschen. Vorher ist aber das betreffende Sediment behufs Entfernung des kohlensauren Ammoniaks (das ebenfalls bei Säurezusatz aufbraust), gut mit Wasser auszuwaschen.

Die weiteren, differential-diagnostischen Merkmale finden sich bei Besprechung des sauren, harnsauren Ammoniaks angegeben.

Oxalsaurer Kalk, Calciumoxalat

(Tafel I, II, XXI und XXVIII)

wird in normalem Harn gewöhnlich durch das saure Natronphosphat in Lösung gehalten und scheidet sich aus dem Harne gesunder und kranker Individuen gewöhnlich erst nach längerem Stehen ab, d. h. bei der Umwandlung obengenannten Salzes in neutrales Phosphat, und wird desshalb sowohl, als auch wegen der Kleinheit der sich bildenden Krystalle, manchmal übersehen.

Kalkoxalatkrystalle scheiden sich mit Vorliebe aus am Schlusse der sauren Harngährung (hier gewöhnlich in Verbindung mit Harnsäurekrystallen: Tafel XXI, Fig. 5), ausserdem bei Diabetes mellitus, Icterus catarrhalis, Spermatorrhoe, in der Reconvalescenz nach schweren Krankheiten, besonders bei Typhus, nach Genuss von kohlensäurehaltigen Getränken, nach Genuss von Salzen organischer Säuren (Natrium bicarbonicum, Kalium bitartaricum) sowie oxalsäurehaltigen Vegetabilien (Trauben, Aepfel, Orangen, Preisselbeeren, Tomaten, Sauerampfer, Rhabarber u. s. w.), endlich nach übermässigem Genusse von Zucker.

Der oxalsaure Kalk bildet farblose, glänzende, stark lichtbrechende, verschieden grosse Krystalle von Quadratoctaëdern (Tafel I, Fig. 5), deren eine Axe oft länger ist als die übrigen zwei, ähnlich den Briefcouverts, insofern bei der Ansicht von oben ein Rechteck mit zwei sich kreuzenden Diagonalen gebildet wird. Seltener (Tafel II, Fig. 2 und 3) sieht man mit sanduhrähnlicher Einschnürung versehene, ovale, rundliche oder sonstige niedliche, sphäroide Formen, die, auf der Kante stehend, Hantel-, Bisquit- oder Beilformen (bei hoher Einstellung auch Brillenform) darstellen. Die Oberfläche derartiger, gewöhnlich schwach gelblich gefärbter, glänzender Krystalle erscheint leicht gestreift. Die letztgenannten Formen findet man im Harn besonders bei Wassermangel des Organismus (profusen Diarrhoen u. s. w.) sowie bei Nephritis und nach Oxalsäurevergiftung

(Tafel II, Fig. 4). In letztgenanntem Falle findet man ausserdem längliche, sechsseitige, häufig parallel in einander geschichtete Täfelchen. Häufiger beobachtet man wieder längere oder kürzere Prismen mit pyramidalen Endflächen: Dodekaëderform (Tafel I, Fig. 4 und 6).

Man findet die Calciumoxalatkrystalle, welche oft so klein sind, dass sie nur bei stärkerer Vergrösserung sichtbar werden, manchmal für sich, meist aber zwischen Uraten und Harnsäurekrystallen.

Bei Icterus sind die Krystalle mitunter prachtvoll gelb (Tafel XXVIII, Fig. 2), bei Indigoausscheidung im Harn angeblich tief dunkelblau gefärbt.

Wenn die Krystalle in grösseren Mengen in den Harnwegen sich vorfinden — man spricht in solchen Fällen von Oxalurie — können sie Anlass zu Steinbildung geben. Bei dieser massenhaften Ausscheidung von Krystallen sieht man gewöhnlich nur kleine Krystallformen (Tafel I, Fig. 3), und zwar Doppelpyramiden, Octaëder und unregelmässige Formen.

Die Krystalle des oxalsauren Kalkes sind fast unlöslich in Essigsäure (im Gegensatze zum kohlensauren Kalk und zur phosphorsauren Ammoniakmagnesia), wohl aber lösen sie sich in Salzsäure. Sie können nur von Ungeübten mit kleinen Krystallen der phosphorsauren Ammoniakmagnesia verwechselt werden. Die Unterscheidung von anderen Krystallen ist gewöhnlich leicht zu treffen, insofern man fast stets neben anderen Krystallformen (Doppelpyramiden, Sanduhrformen u. s. w.) charakteristische Briefcouvertformen, durch deren mikroskopischen Nachweis allein schon die Diagnose sichergestellt ist, vorfindet.

Die ovalen, und besonders die rundlichen Formen des oxalsauren Kalkes (Tafel II, Fig. 3) zeigen in Form und Lichtbrechungsvermögen grosse Aehnlichkeit mit Fetttropfen. Zusatz von Salzsäure, bezw. Aether, entscheidet aber leicht, was von beiden vorliegt.

Schwefelsaurer Kalk, Calciumsulfat.

(Tafel III.)

Gypskrystalle finden sich sehr selten als Sediment und dann nur in stark sauren Harnen.

Fallen sie spontan aus, so bilden sie ein dickes, weisses Sediment. Sie präsentiren sich als lange, dünne, farblose Nadeln oder Prismen, resp. Tafeln mit schief abgeschnittenen Endflächen, welche vereinzelt liegen oder Drusen- und Rosettenform bilden (Tafel III, Fig. 1).

In differential-diagnostischer Hinsicht wichtig ist die Aehnlichkeit der Gypskrystalle mit krystallinischem Dicalciumphosphat, doch sind sie von letzterem durch ihre Unlöslichkeit in Ammoniak, Schwefel-

und Essigsäure, sowie durch ihre Schwerlöslichkeit in Wasser, Salpeter- und Salzsäure gut zu unterscheiden.

Phosphorsaure Salze (Phosphate).

Sie werden als amorphe und krystallinische Niederschläge häufig neben einander in demselben Harn gefunden.

Neutrale und basisch phosphorsaure Erden (amorphe Erdphosphate), d. h. Calcium- und Magnesium-, Tricalcium- und Trimagnesium-Phosphat.

(Tafel III, IV und IX.)

Vorkommen: Sie finden sich nur in alkalisch (oder neutral) reagirenden Harnen und bilden daselbst farblose, amorphe Massen, bestehend aus feinen Körnchen und Kügelchen von verschiedener Grösse, die in regellosen Haufen zusammenliegen (Tafel III, Fig. 2 und 3; Tafel IV, Fig. 1). Makroskopisch kann das weissgraue Sediment (Tafel IX, Fig. 2) leicht für Eiter gehalten werden. Eine pathognomonische Bedeutung haben die besagten Salze nicht.

Mikrochemische Reaction: Sie lösen sich auf Zusatz von Säuren, z. B. der Essigsäure, nicht aber beim Erwärmen, im Gegentheil, durch Entweichen der Kohlensäure fallen sie aus einem stark erdphosphathaltigen Harne noch in grösseren Massen aus.

Differentialdiagnose: Von den hinsichtlich der Grösse mit ihnen übereinstimmenden, amorphen Uratkörnchen unterscheiden sie sich schon durch oben genanntes Verhalten sowie den Mangel an Färbung wesentlich; ausserdem kommen sie nur bei neutraler oder alkalischer Reaction des Harnes vor, während die Urate nur in sauern Urinen sich finden. Charakteristisch für Urate ist ferner, dass fast stets neben denselben einzelne Harnsäurekrystalle vorkommen, während neben den Phosphaten gewöhnlich einzelne Sargdeckelkrystalle sich finden.

Neutrale phosphorsaure Magnesia (Trimagnesiumphosphat)

(Tafel III)

kommt — allerdings selten — in alkalischem Harne (bei Ausschluss der ammoniakalischen Gährung!) auch in Krystallform vor, besonders bei Magenerweiterung, d. h. wenn ziemlich concentrirter, alkalischer Harn ohne Vermehrung des Ammoniums entleert wird. Die Krystalle wurden zuerst von Stein (Deutsches Archiv f. klin. Medicin, Bd. 18) beschrieben.

Das Salz krystallisirt in grossen, makroskopisch im Harn als glitzernde Pünktchen erscheinenden, länglich rhombischen, stark licht-

brechenden Tafeln (Tafel III, Fig. 4 und 5), zuweilen mit schief aufgesetzter Endkante. Manchmal finden sich zwei Krystalle, dicht an einander gelagert, mit geraden oder schief aufgesetzten Endkanten. Man sieht ferner Krystalle, welche einer viereckigen, umgestürzten Schale gleichen, andere tragen an ihren beiden Endpolen unregelmässige, der Längsaxe des Krystalles parallel laufende Krystallnadeln, die offenbar einer späteren Krystallisation entsprechen. Mitten unter vollständig intacten Krystallen findet man häufig solche, deren Ränder angefressen und gezackt und deren Oberfläche wie angenagt aussieht, so dass ein chagrinartiges Aussehen zu Stande kommt.

Man findet die genannten Krystalle nicht bloss im Sedimente, sondern auch in dem auf derartigen, concentrirten Harnen sich bildenden, krystallinischen Häutchen.

Sie sind ähnlich den Krystallen des schwefelsauren Kalkes, bilden aber nie Rosetten. Sie sind auch — im Gegensatze zu den Gypskrystallen — (wie die übrigen Phosphate) in Essigsäure leicht löslich. Auch in anderen Säuren, nicht aber in Kali- oder Natronlauge, lösen sich die Krystalle.

Tritt ammoniakalische Gährung eines Harnes ein, in dem sich Trimagnesiumphosphat findet, so fallen neben diesem auch Krystalle von phosphorsaurer Ammoniakmagnesia aus. Nach Behandlung der Krystalle mit Ammoniak scheiden sich typische Krystalle von phosphorsaurer Ammoniakmagnesia ab. Die Angabe von Stein, dass an den erstgenannten Krystallen eine 20procentige Lösung von kohlensaurem Ammonium rasch Zerstörungsgänge hervorruft, welche sich durch angefressene Ränder und durch chagrinartiges Aussehen der Oberfläche zu erkennen geben (auf der Umwandlung des Salzes in Tripelphosphat beruhend), während die Sargdeckelkrystalle unverändert bleiben, konnte ich nicht bestätigen. Wohl aber findet sich diese Veränderung der Krystalle bei längerem Stehen des Harnes, wie in einigen der in den Fig. 4 und 5 der Tafel III abgebildeten Krystalle zu sehen ist.

Herr Privatdocent Dr. Weinschenk hatte die Güte, nach Prüfung des optischen Verhaltens (schwache Doppelbrechung, Krystallwinkel von nahezu 60°) und der mikrochemischen Reactionen (Nachweis von Phosphorsäure durch molybdänsaures Ammonium und von Magnesia durch Zusatz von Ammoniak zur essigsauren Lösung), zu bestätigen, dass die auf Tafel III, Fig. 4 und 5 dargestellten Krystalle mit den von Stein beschriebenen übereinstimmen.

Neutraler, phosphorsaurer Kalk. Dicalciumphosphat

(Tafel II, III, IV und XXI)

kommt nicht gerade selten, und zwar in amphoterem, neutralem oder schwach saurem, hellfarbigem Harne vor, welcher sehr reich an phos-

phorsaurem Kalk ist. Man findet das genannte Salz manchmal bei ganz gesunden Personen, meist aber bei Gelenksleiden (besonders bei rheumatischen Erkrankungen) sowie bei Anämie und Chlorose.

Die Krystalle sind keilförmig zugespitzte oder spiessförmige, am stumpfen Ende schief abgeschnittene Prismen (Tafel IV, Fig. 2). Sie liegen einzeln oder bilden durch dichte Neben- und Uebereinanderlagerung Rosetten (welche häufig nur unvollständig ausgebildet sind) in der Art, dass die Spitzen der Krystalle nach dem Centrum zu gestellt sind. Auch Garben-, Fächer- und Blumenstraussformen, sowie drusenartige Anordnungen (Tafel IV, Fig. 3 und 4) kommen mitunter vor. Zuweilen scheidet sich das Salz in nadelförmigen Krystallen aus (Tafel II, Fig. 5), und man beobachtet dann dem Tyrosin ähnliche Büschel, die sich aber in Essigsäure (im Gegensatze zum Tyrosin) rasch auflösen. Ferner verjüngen sich die Büschel gegen das Centrum zu stark, auch lagern die einzelnen Büschel einander nur an zur Bildung von Doppelbüscheln, während bei den Tyrosindoppelbüscheln die einzelnen Nadeln der beiden Büschel im Centrum sich kreuzen, und eine Trennungslinie an denselben im Centrum niemals wahrzunehmen ist.

Die Krystalle des Dicalciumphosphates lösen sich auf Zusatz von Säuren, besonders leicht in Essigsäure, und schwinden spontan allmählich aus dem Harne bei alkalischer Gährung desselben.

Ausser in Krystallen findet sich der neutrale, phosphorsaure Kalk auch in Schollenform (Tafel III, Fig. 6; Tafel IV, Fig. 1; Tafel XXI, Fig. 4) mit unregelmässigen, seltener geradlinigen als geschweiften Kanten in der perlmutterartig glänzenden, im ikterischen Harn gelb gefärbten Haut, die sich zuweilen an der Oberfläche neutraler oder sehr schwach sauer oder alkalisch reagirender Harne findet.

Schollen und Krystalle des neutralen, phosphorsauren Kalkes finden sich gewöhnlich mit amorphen Phosphaten, d. h. kleinen, ungefärbten Körnchen (Tafel III, Fig. 6; Tafel IV, Fig. 1), zuweilen auch mit phosphorsaurer Ammoniakmagnesia (Tafel IV, Fig. 1) im Harne vor.

Phosphorsaure Ammoniakmagnesia. Ammoniummagnesiumphosphat. Tripelphosphat

(Tafel IV, V, X, XXI und XXII)

findet sich ausserordentlich häufig in schwach sauren oder amphoteren, meist aber in alkalischen Harnen, besonders bei ammoniakalischer Harngährung, und bildet dann den Hauptbestandtheil des derselben eigenen, weisslichen Sedimentes.

Die genannten Krystalle werden häufig bei ihrer Ausscheidung von saurem, harnsaurem Ammoniak oder amorphen Phosphaten begleitet.

Sie stellen verschieden grosse, farblose, drei- bis vier- bis sechsseitige Prismen des rhombischen Systems (Tafel IV, Fig. 1; Tafel V, Fig. 1; Tafel X, Fig. 3; Tafel XXI, Fig. 6; Tafel XXII, Fig. 1—4) mit schrägen Endflächen dar (Sargdeckelform), die häufig vom Grundtypus abweichen, häufig auch mangelhaft ausgebildet sind, auch zuweilen Schlittenform zeigen (Tafel V, Fig. 3). In ikterischem Harne, namentlich nach längerem Stehen desselben, nehmen sie manchmal gelbe Farbe an (Tafel X, Fig. 3).

Seltener sind die federfahnenähnlichen Gebilde oder Formen nach Art zweier, unter spitzem Winkel sich kreuzender Farrnkrautblätter (Tafel IV, Fig. 6; Tafel V, Fig. 2 und 3). Diese und ähnliche Formen kann man sich leicht herstellen durch Zusatz von Aetzammoniak zum Harne, wobei unter Trübung desselben, zumeist fast momentan, diese Krystalle in Form einer weissen Wolke oder eines weissen Niederschlages zu Boden fallen (Tafel IV, Fig. 5).

Die Tripelphosphatkrystalle lösen sich auf Säurezusatz — geradezu charakteristisch ist ihre leichte Löslichkeit in Essigsäure — im Gegensatz zum oxalsauren Kalk, mit dessen Krystallen sie von Ungeübten verwechselt werden können.

Harnsäure.

(Tafel II, V, VI, VII, IX, X, XI, XXII, XXIII, XXIV, XXVI, XXVII, XXVIII und XXIX.)

Ein Harnsäuresediment bildet sich erst, wenn der Harn nicht mehr Körpertemperatur und damit nicht mehr die Fähigkeit besitzt, Harnsäure in grosser Menge gelöst zu halten.

Die Harnsäurekrystalle finden sich aber nur im sauren Harn, und zwar im normalen Harn bei der sauren Harngährung, ferner bei zu grosser Concentration des Harnes, z. B. nach reichlicher, animalischer Kost, besonders bei ungenügender Bewegung — häufiger in dunklem, mit Uratsediment versehenem, als in hellem Harn ohne gleichzeitige Uratausscheidung — ferner nach reichlichen Schweissen, namentlich während der Sommermonate, besonders bei akutem Gelenkrheumatismus und nach kritischem Temperaturabfall, bei Stauungserscheinungen im Kreislauf u. s. w.

Erfolgt die Ausscheidung von Harnsäurekrystallen in concentrirtem Harn, so ist sie gewöhnlich ohne besondere Bedeutung. Allein in manchen Fällen handelt es sich um vermehrte Bildung und Ausscheidung von Harnsäure. Dieser Zustand findet sich bei fieberhaften Krankheiten, bei harnsaurer Diathese und Nierensteinbildung (hier

weist die Natur des Harnsedimentes auf die chemische Beschaffenheit der Nierensteine hin, deren gewöhnlichste Bestandtheile ja die Harnsäure und die harnsauren Salze sind), bei Leukämie, endlich bei allen Zuständen von Athmungsinsufficienz.

Die Harnsäurekrystalle, welche sich im physiologischen und pathologischen Harn vorfinden, und theils für sich vorkommen, theils neben anderen Krystallen, besonders aber dem Sedimentum lateritium in bald spärlicher bald reichlicher Menge beigemengt sind, sind von mannigfacher Form und Grösse, oft schon makroskopisch kenntlich als bis zu stecknadelkopfgrosse, rubinrothe oder ziegelrothe oder goldgelbe Krystalle oder Körnchen, die der Wand des Uringefässes anhaften; die Färbung rührt von den mitgerissenen Harnfarbstoffen her. Selten, so besonders bei Leukämie, werden sie farblos angetroffen (Tafel V, Fig. 5), regelmässig aber in dem breiigen, krystallinischen Inhalte der Gichtknoten (Tafel VI, Fig. 6; Tafel VII, Fig. 1). Sehr selten beobachtet man bläulichen oder violetten Farbenton der Krystalle, bedingt durch Indicanderivate, oder grauvioletten bis schwärzlichen Ton nach Salicylsäure-, Salol- oder Phenolmedication (Tafel V, Fig. 4).

Mikroskopisch erscheint die Harnsäure gewöhnlich in Form von gelben, gelbgrünlichen, braunen oder braunvioletten Krystallen, deren Grundform die rhombische Tafel ist. Aus ihnen entstehen durch Abrundung je zweier, einander gegenüber liegender, stumpfer Winkel die sogenannten Wetzsteinformen, fast die häufigsten Formen der Harnsäurekrystalle, welche zu förmlichen Rosetten sich an einander lagern können (Tafel IX, Fig. 3, 4 und 5), sowie die Spindelformen. Findet statt der Abrundung eine geradlinige Abschneidung je zweier entgegengesetzter Winkel statt, so entsteht die sechsseitige Tafel (Tafel V, Fig. 5; Tafel XI, Fig. 2; Tafel XXVI, Fig. 1). Durch Uebereinanderschichtung wird die Tonnen- und Fassform (Tafel XXI, Fig. 5; Tafel XXII, Fig. 6), durch Zusammentreten und Ueberkreuzung mehrerer Krystalle die Drusen-, Rosetten-, und Sonnenblumenform (Tafel IX, Fig. 4, 5 und 6) gebildet. Aber auch unregelmässig begrenzte und andere, irreguläre Formen von Harnsäurekrystallen findet man im Harne, welche meist schon durch die Gelbfärbung sowie durch benachbarte, reguläre Formen als solche erkannt werden können. Zuweilen findet man stäbchenförmige Krystalle in Flaschen- und Kegelform (Tafel X, Fig. 1) oder auch in Form von Stäbchen garbenartig an einander liegend, mit peripherer Ausstrahlung (Tafel VI, Fig. 1), oder in Nadelform, kleinere und grössere Doppelbüschel und Rosetten bildend (Tafel II, Fig. 6). Diese letztgenannten Formen entstehen auch auf künstlichem Wege, d. h. durch Zusatz von Säure, z. B. Essigsäure, zu harnsaurem Natron oder uratreichen Harnen. Sehr selten findet man

die Harnsäure in Dumbbells (Hanteln), Sanduhr- und anderen zierlichen Formen (Tafel VI, Fig. 2), gewöhnlich als Zwillingskrystalle mit Einschmelzung der Krystallsubstanz, wenn stark saurer Harn lange gestanden hat. Zuweilen, d. h. besonders bei harnsaurer Diathese und Nierensteinbildung, stösst man, wenn die spitzen Winkel lang ausgezogen sind, auch auf spiessartige Formen, welche sich an einander und an andere Krystallformen anlegen und so denselben spiessige Fortsätze verleihen (Tafel XXIII, Fig. 3; Tafel XXIX, Fig. 1), oder es bilden sich manchmal sägeartig gezähnte Formen, sogenannte Kammformen (Tafel XI, Fig. 1).

Im stark sauren Harn scheiden sich mehr rauhe und spiessige Formen ab, bei geringem Säuregehalt des Harnes mehr die charakteristischen, kleinen Tonnen- und Wetzsteinformen.

Harnsäure kommt auch in verschieden grossen, vier- und sechsseitigen, farblosen Tafeln vor, sowohl spontan (Tafel V, Fig. 5; Tafel XXI, Fig. 4; Tafel XXVI, Fig. 1), besonders bei Leukämie, als auch bei künstlicher Fällung der Harnsäure; aber die Formen sind hier nicht so regelmässig, die Krystalle nicht so dünn wie die Cystinkrystalle, auch treten sie bei mikroskopischer Betrachtung mehr körperlich hervor. Ferner lösen sie sich im Gegensatze zum Cystin nicht in Ammoniak, wohl aber in Kali- oder Natronlauge. Neben den sechsseitigen Tafeln der Harnsäure findet man manchmal auch rundliche und ovale, farblose Formen mit centraler Delle oder radiärer Streifung (Tafel XI, Fig. 2).

Fallen die Harnsäurekrystalle zusammen mit den Uraten aus (oder kurz nach diesen), so sieht man, wenn dieselben nicht gerade spurweise beigemengt sind, an ihrem Saum rosarothe Färbung, zuweilen auch in Form von zarten Linien auftreten (Tafel IX, Fig. 3).

Zuweilen sind die Krystalle am Rande gezackt, auch sieht man mitunter im Centrum eines grossen Krystalles einen kleinen Krystall mit correspondirenden Flächen (Tafel IX, Fig. 3 und 4), oder feine, radiär angeordnete, streifige Linien, die wie feine Sprünge in der Substanz des Krystalles sich ausnehmen (Tafel IX, Fig. 6; Tafel XI, Fig. 1). Manchmal sieht man die Harnsäure, statt wie gewöhnlich in grösseren Krystallen, in kleinen Formen sich abscheiden, wobei sie zu losen Haufen (Tafel VI, Fig. 4) oder zusammenhängenden Platten an einander gelagert sind.

Im icterischen Harne scheidet sich die Harnsäure gewöhnlich in eigenthümlich spiessigen und balkenförmigen, zu Rosetten angeordneten Krystallen von schmutzig grüngelber Farbe (Tafel VI, Fig. 3; Tafel XXIV, Fig. 4), seltener in Stäbchen-, Nadel- (Tafel II, Fig. 6) oder anderen Formen ab.

Bei künstlicher Darstellung der Harnsäurekrystalle durch Zusatz einer Säure zu uratreichem Harn fallen meist kleine, schwach

gelblich gefärbte oder farblose, wetzsteinförmige Krystalle (Tafel VI, Fig. 5), seltener vier- und sechsseitige Täfelchen aus.

Mikrochemische Reactionen der Harnsäure.

1. Die Harnsäurekrystalle lösen sich in Alkalien, z. B. Kali- und Natronlauge, leicht auf (nicht aber wie die Urate in der Wärme oder in Säuren!), und scheiden sich auf Zusatz von Essig- oder Salzsäure wieder in Krystallform (vier- bis sechsseitigen Täfelchen und kleinen Wetzsteinformen oder in Form von grösseren Durchwachsungszwillingen, Kreuzform: Tafel VI, Fig. 5) oder seltener in Keil-, Lanzen- und Spiessformen (Tafel XI, Fig. 3) aus. Diese Ausscheidung, resp. Auflösung der Harnsäurekrystalle erfolgt aber nie momentan, sondern stets erst mehrere Minuten nach Anstellung der betreffenden mikrochemischen Reaction.

2. Sie geben wie die Urate die charakteristische Murexidreaction: Vorsichtiges Erwärmen derselben mit wenigen Tropfen concentrirter Salpetersäure in einem Porzellanschälchen und Abdampfen bis zur Trockne; der gelbrothe Rückstand färbt sich nach dem Erkalten der Schale durch Befeuchten mit Ammoniak purpurroth, mit Kali- oder Natronlauge blau.

Manchmal findet man farblose Harnsäurekrystalle neben Tripelphosphatkrystallen, von denen sie sich nur mit Sicherheit durch mikrochemische Reactionen unterscheiden lassen.

Fig. 2 auf Tafel XI stammt aus dem stark alkalisch reagirenden, stark indicanhaltigen Harn einer an Magencarcinom und Cystitis leidenden Frau.

Körperlich hervortretende, stark lichtbrechende Formen von vier- bis sechsseitigen Tafeln, zum Theil mit abgerundeten Ecken, so dass ovale und runde, Fetttropfen ähnelnde Formen zu Stande kommen. Manche Krystalle sind facettirt, resp. radiär gestrichelt, häufig findet sich eine centrale Delle oder zarte Streifung. Neben den besagten Krystallen fanden sich Sargdeckelformen, die sich in Essigsäure leicht lösten, während die oben beschriebenen Formen in Essigsäure und Ammoniak unlöslich waren, in Kalilauge aber sich leicht lösten, auch die Murexidreaction gaben.

Einzelne Krystalle der Harnsäure sowohl, als auch der phosphorsauren Ammoniakmagnesia waren (durch Indigoderivate) schwach rothviolett gefärbt.

Harnsäure und harnsaure Salze in den Gichtknoten.

(Tafel VI und VII.)

Wenn man den Inhalt der bereits durch die Haut weiss durchschimmernden Gichtknoten ausdrückt, erhält man kreide- oder mörtelartige Massen.

Bei mikroskopischer Betrachtung derselben sieht man, dass dieselben aus einem feinen Krystallbrei bestehen, d. h. grösstentheils aus nadelförmigen Harnsäurekrystallen (Tafel VI, Fig. 6; Tafel VII, Fig. 1), welche theils unregelmässig durch einander liegen, theils zu symmetrischen und asymmetrischen Büscheln und Bündeln und zu kugelförmigen Gebilden

gruppirt sind. Nur hin und wieder sieht man kleine, isolirte oder über und in einander geschichtete, sechsseitige Täfelchen der Harnsäure, welche dem Cystin ähnlich sehen. Zwischen die beschriebenen Harnsäurenadeln eingestreut, findet man meist viele, amorphe Körnchen von Uraten (Tafel VII, Fig. 1).

In Alkalien lösen sich die Nadeln, bei Säurezusatz fällt die Harnsäure in wetzsteinförmigen Krystallen oder Dumbbells wieder aus. Die Murexidprobe fällt positiv aus.

In Säuren lösen sich die amorphen Uratkörnchen, die Harnsäurenadeln bleiben unverändert.

Urate. Harnsaure Salze.

Man erkennt sie daran, dass sie sich in der Wärme oder auf Zusatz von Salz- oder Essigsäure lösen. In letzterem Falle kommt es zur nachträglichen, langsamen Ausscheidung von Harnsäurekrystallen. Alle Urate, das saure, harnsaure Natrium, Kalium, Ammonium und das saure, harnsaure Calcium geben die charakteristische (unter „Harnsäure“ erwähnte) Murexidreaction.

Saures, harnsaures Natron, Natriumurat

(Tafel V, VII, IX, XI und XXVII)

(durch Umsetzung mit dem sauren, phosphorsauren Natron aus dem neutralen, harnsauren Natron entstehend) ist der Hauptbestandtheil des aus amorphen Uraten bestehenden Sedimentum lateritium. Dasselbe enthält ausserdem die entsprechenden Verbindungen des Kalium, Calcium und Magnesium und bildet das bekannte, in hochgestellten Harnen regelmässig, besonders bei Abkühlung des Harnes (im Winter) entstehende, durch Uroërythrin, Urobilin cochenilleroth, rosa, fleischroth oder ziegelroth, seltener lehmfarbig, gelb, bräunlich oder graugelb gefärbte Sediment (siehe Tafel IX, Fig. 2; Tafel XI, Fig. 4).

Das Uratsediment findet sich besonders bei fieberhaften Krankheiten, Wasserverlusten (starkem Schwitzen, profusen Diarrhoen), sowie im Stauungsharn und nach Krisen, ferner auch bei Gesunden nach starker, körperlicher Arbeit und reichlichen Mahlzeiten.

Es kommt nur in sauren Harnen vor und besteht aus feinsten, haufen- oder streifenförmig an einander gelagerten, häufig moosartig gruppirten, durch mitgerissenen Harnfarbstoff verschieden gefärbten, amorphen Massen oder Körnchen (Tafel V, Fig. 6; Tafel VII, Fig. 2), die einzeln fast ungefärbt erscheinen und nur in dichteren Massen gelbliche oder bräunliche Färbung zeigen. Sie bilden manchmal, wenn sie sich Schleimgerinseln des Harnes anlagern, cylinderförmige Figuren, welche

granulirte Cylinder vortäuschen können (Pseudocylinder!), manchmal aber auch Auflagerungen von wahren Cylindern und von Epithelien, besonders bei acuter Nephritis (Tafel XXVII, Fig. 1), so dass dieselben gekörnt erscheinen, worüber die mikrochemische Reaction — Zusatz von Salzsäure — entscheidet.

Neben den amorphen Uratkörnchen beobachtet man, namentlich bei längerem Stehen des betreffenden Harnes, häufig schon makroskopisch in den oberen Schichten des Sedimentes ungleichmässig vertheilte Harnsäurekrystalle (Tafel XI, Fig. 4), die sich im Gegensatze zu den harnsauren Salzen in der Wärme nicht lösen.

Harnsäure und Urate zusammen finden sich ausser im Fieberharn besonders bei Leukämie, zur Zeit der sauren Gährung des Harnes und bei Neigung zu Steinbildung.

Nach Eintritt der alkalischen Harngährung tritt stets eine Umsetzung der genannten Salze in saures, harnsaures Ammonium ein.

Sehr selten kommt das saure, harnsaure Natrium in Form krystallinischer Nadeln, die zu Garben oder Rosetten angeordnet sind, vor (Tafel IX bei Hoffmann und Ultzmann, Atlas der Harnsedimente, Wien 1872).

Durch Erwärmen (auf Bluttemperatur) oder nach Zusatz verdünnter Kalilauge zum Harn wird das saure, harnsaure Natron rasch und vollständig gelöst. In letzterem Falle, wo sonst nach einiger Zeit Ausscheidung von Phosphaten erfolgt, zeigt sich auf Zusatz von Salzsäure oder Essigsäure — nach $^1/_4$ bis $^1/_2$ Stunde — Abscheidung von Harnsäurekrystallen.

Die Erdphosphate bilden mikroskopisch ähnliche Formen wie das Sedimentum lateritium, doch sind die einzelnen Körnchen der amorphen, phosphorsauren Salze gewöhnlich grösser und dichter an einander liegend. Ausserdem sind sie, makroskopisch und mikroskopisch betrachtet, von weisser Farbe und lösen sich nicht beim Erwärmen, sondern erst auf Zusatz von Essigsäure.

Bei Neugeborenen finden sich in den Nieren krystallinische Niederschläge von harnsauren Salzen, besonders von saurem, harnsaurem Ammonium, welche gewöhnlich in Form von kugeligen, zu Cylindern vereinigten Haufen im Harne vorkommen. Bei der mikroskopischen Betrachtung sieht man häufig neben amorphen Uraten die gefärbten Kugeln des sauren, harnsauren Ammoniums, meist cylinderartig gruppirt (siehe Tafel XVI, Fig. 3 und den Abschnitt „Ammoniumuratcylinder“, Seite 43).

In den Gichtknoten findet sich das saure, harnsaure Natron in Form zahlloser, amorpher Körnchen neben feinen Nadeln von Harnsäure,

die zerstreut liegen oder zu Büscheln und strahligen Kugeln angeordnet sind (siehe Tafel VII, Fig. 1 und den Abschnitt „Harnsäure“, Seite 10).

Saures, harnsaures Ammoniak. Ammoniumurat.

(Tafel II, VII, VIII, XVI und XXII.)

Es findet sich allein von allen Uraten im alkalischen Harn — nur selten in neutralem oder saurem Harn — und zwar sehr häufig bei der ammoniakalischen Gährung des normalen Harnes neben Tripelphosphatkrystallen, ausserdem bei Cystitis, welche zu ammoniakalischer Gährung des Harnes in der Blase geführt hat, ferner beim Niereninfarkt der Neugeborenen, wo es die sogenannten Ammoniumuratcylinder (siehe Tafel XVI, Fig. 3 und den Abschnitt „Cylinder“, Seite 43) bildet, endlich als Bestandtheil von Blasen- und Nierensteinen, besonders bei Kindern, wo die Steine sogar nur aus Ammoniumurat bestehen können.

Es krystallisirt in gelbbraunen, bräunlichgelben oder graugelben, opaken, kugeligen Formen (Tafel II, Fig. 1; Tafel VIII, Fig 1 und 2), die an der Peripherie häufig mit strahlenförmigen Fortsätzen, Stacheln, versehen sind und dann Stechapfel-, Milben-, Morgenstern- (Tafel VIII, Fig. 3) und Wurzelformen (Tafel VII, Fig. 6) bilden; derartige Formen finden sich besonders im frisch entleerten, neutralen oder sauren Harn, wenn derselbe in alkalischer Gährung begriffen ist. Meist finden sich nicht viele Stacheln; nur selten ist die ganze Oberfläche der Kugeln igelartig mit zahlreichen, feinen Spitzen bedeckt (Tafel VIII, Fig. 1 und 3).

Häufig findet man die Krystalle paarweise angeordnet durch Aneinanderlagerung zweier Kugeln (Tafel VII, Fig. 3 und 4) oder zu grösseren Haufen und zusammenhängenden Massen (Tafel VIII, Fig. 2) zusammengeballt, oder es finden sich einzelne, langgestreckte Fortsätze, so dass die Form von Rüben oder mehrwurzeligen Zähnen oder sonstige abenteuerliche Formen (Tafel VII, Fig. 6) zu Stande kommen können.

Selten bildet das saure, harnsaure Ammoniak farblose oder gelbliche, stark lichtbrechende Nadeln und Bälkchen (siehe Tafel XXII, Fig. 2 und den Abschnitt „Alkalische Harngährung“, Seite 56). Gewöhnlich finden sich dann in älteren Harnen, resp. deren Krystallhäutchen, neben kohlensaurem Kalk (in amorpher und krystallinischer Form) feine Nadeln von saurem, harnsaurem Ammoniak, welche theils einzeln, theils unter verschiedenen Winkeln quer über einander liegen, theils Büschel, Doppelbüschel (Tafel XXII. Fig. 2; Tafel VII, Fig. 5) und Sternformen bilden. Sie ähneln sehr dem künstlich dargestellten, harnsauren Ammoniak.

Häufig findet sich das genannte Salz, ausser mit Calciumcarbonat, mit Erdphosphaten, resp. mit Tripelphosphatkrystallen gemengt im Harne vor (siehe Fig. 2 auf Tafel XXII: „Alkalische Harngährung“).

Beim Erwärmen löst sich das saure, harnsaure Ammoniak, fällt aber beim Erkalten wieder in den beschriebenen, charakteristischen Formen aus. Auf Zusatz von Salzsäure oder Essigsäure lösen sich die Krystalle unter allmählicher Ausscheidung von Harnsäurekrystallen. Bei der Behandlung mit Kalilauge entwickeln sich Glasbläschen von Ammoniak.

Durch die genannten Reactionen unterscheiden sich die Kugeln des sauren, harnsauren Ammoniaks genügend von den Leucinkugeln; von den farblosen Kügelchen des kohlensauren Kalkes unterscheiden sie sich meistens schon durch ihre Grösse, aber auch durch ihre Färbung. In zweifelhaften Fällen entscheidet die Murexidreaction, welche dem Ammoniumurat wie den anderen harnsauren Salzen und der Harnsäure selbst zukommt.

Hippursäure

(Tafeln XII)

findet sich in jedem menschlichen Harne in kleiner Menge gelöst vor, als Sediment ist sie selten anzutreffen.

Nach reichlicher Pflanzenkost, besonders nach reichlichem Genusse benzoësäurehaltiger Früchte (Preisselbeeren, Birnen, Pflaumen, Heidelbeeren, Reineclaudes u. s. w.), auch nach dem inneren Gebrauch von aromatischen Säuren (Benzoësäure, Salicylsäure, Zimmtsäure) findet man sie im Harne in vermehrter Menge vor, jedoch auch hier nur selten als Sediment. Bei Diabetes, Icterus, Leberkrankheiten und in sauren Fieberharnen wird Hippursäure zuweilen in krystallinischer Abscheidung angetroffen. Reichlich findet sich dieselbe als Sediment in den Tropen. Die pathognomonische Bedeutung der Hippursäure ist unbekannt.

Sie bildet farblose Nadeln oder farblose, rhombische Tafeln (Tafel XII, Fig. 1) und lange Prismen und Säulen, deren Enden in zwei oder vier Flächen auslaufen (Grundform ein verticales rhombisches Prisma). Die Prismen und Säulen sind zuweilen unter spitzen Winkeln einander aufgesetzt, so dass unregelmässige Haufen und Sternformen entstehen. Vor Verwechslung mit Harnsäure schützt die Murexidreaction.

Durch Essigsäure wird Hippursäure nicht verändert, während neutraler, phosphorsaurer Kalk und phosphorsaure Ammoniakmagnesia, welche wie die Hippursäure häufig vierseitige Säulen bildet, durch dasselbe gelöst werden. Hippursäurekrystalle lösen sich ferner, im Gegensatz zu den eben genannten Krystallen, in Alkohol.

Cystin

(Tafel VIII und XII)

welches nur in Spuren im normalen Harn vorkommt, findet sich, entweder in Lösung oder als Sediment, als abnormer Bestandtheil des Harnes, besonders dann, wenn sich Cystinsteine in den Harnwegen befinden.

Der genannte, stickstoffhaltige Körper, ein anormales Stoffwechselproduct, ist reich an Schwefel, weshalb sich bei der Zersetzung cystinhaltigen Harnes häufig Schwefelwasserstoff entwickelt. Er findet sich in sauern und alkalischen Harnen, im letzteren Falle neben amorphen und krystallinischen Erdphosphaten im Sedimente. Harne, welche Cystin in grösserer Menge enthalten, sind gewöhnlich blass und neigen zur alkalischen Zersetzung.

Das Cystin bildet charakteristische, sechsseitige, reguläre und irreguläre — im Gegensatze zur Harnsäure dünne —, farblose Tafeln, welche häufig auf und in einander geschichtet sind, wobei ein grosser Krystall die Unterlage bilden kann, oder zu kleineren und grösseren Gruppen vereinigt sind (Tafel VIII, Fig. 4; Tafel XII, Fig. 2).

Sie sind unlöslich in Wasser (selbst in der Siedehitze), sowie in Alkohol und Aether, lösen sich jedoch — zum Unterschiede von der Harnsäure, welche auch zuweilen in sechsseitigen, farblosen Tafeln krystallisirt — leicht in Aetzammoniak, nicht aber (wie die Harnsäure) in Kali- oder Natronlauge. Nach Verdampfen des Ammoniaks oder durch Zusatz von Essigsäure (wie schon durch mikrochemische Reaction gezeigt werden kann) fallen sie wieder in sechsseitigen Tafeln aus. Im Gegensatze zur Harnsäure ist das Cystin in Salzsäure löslich.

Auch die Murexidprobe kann zur Unterscheidung der beiden krystallinischen Verbindungen herangezogen werden.

Von den Schollen des amorphen, phosphorsauren Kalkes (Dicalciumphosphat) ist das Cystin ausser durch seine krystallinische Beschaffenheit auch durch seine Unlöslichkeit in Essigsäure leicht zu unterscheiden.

Fig. 4 auf Tafel VIII stammt von einem Falle von Cystinurie mit Cystinsteinbildung und Pyelitis.

25jähriger, sonst gesunder, ziemlich fettreicher Mann litt mehrere Wochen an heftigen Nierenkoliken, welche sich allmählich von selbst verloren. Andere Mitglieder seiner Familie litten nicht an der Krankheit. Harn stammt aus der Zeit, als ein harter, gelblicher, erbsengrosser, mit glatter Oberfläche versehener Cystinstein unter Kolikanfällen abging. Der Harn war von schwach saurer Reaction, von blasser, grüngelber Farbe, zeigte grauweissliches Sediment, in welchem sich ausser Cystinkrystallen rothe Blutkörperchen, grösstentheils in amöboider Bewegung befindliche weisse Blutkörperchen, Krystalle von phosphorsaurer Ammoniakmagnesia sowie amorphe Erdphosphate vorfanden.

Leucin und Tyrosin.

(Tafel VIII.)

Beide Substanzen sind Zersetzungsproducte des Eiweisses und kommen im Harne des gesunden Menschen nicht vor; sie deuten immer auf sehr erhebliche Störungen des Stoffwechsels hin. Am häufigsten finden sie sich bei akuter, gelber Leberatrophie und bei Phosphorvergiftung, selten bei Typhus und Variola sowie bei perniciöser Anämie, Leukämie und bei anderen Blutkrankheiten. Gewöhnlich kommen Leucin und Tyrosin zusammen im Harne vor, doch findet sich das Tyrosin meist in dem betreffenden Harne in viel reichlicherer Menge als das Leucin. Spontan erfolgt die Ausscheidung der genannten Substanzen nur, wenn sie sehr reichlich im Harne vorhanden sind, d. h. bei acuter, gelber Leberatrophie, wo sie in dem grünlichgelben Bodensatze mikroskopisch nachgewiesen werden können. Tyrosin fällt als schwerer lösliche Substanz leichter als Sediment aus, Leucin oft erst nach Abdampfen des Harnes zur Sirupconsistenz, resp. nach Zusatz von Alkohol zu der Abdampfungsflüssigkeit und abermaligem Abdampfen — meist genügt das langsame Abdunsten eines Tropfens auf dem Objectträger. Reiner kann man sich die Krystalle darstellen, indem man (nach der Empfehlung von Frerichs) durch Zusatz von basisch essigsaurem Bleioxyd zum Harne Farb- und Extractivstoffe entfernt, im Filtrat das überschüssige Blei durch Schwefelwasserstoff ausfällt und die klare Flüssigkeit eindampft. Die so dargestellten Krystalle sind im Gegensatze zu denen aus frischentleertem Harne farblos.

Das Leucin bildet gelbliche, mattglänzende Kugeln oder Drusen mit concentrischer Schichtung, an welchen manchmal — besonders bei grossen Kugeln — zarte, radiäre und circuläre Streifungen zu erkennen sind (Tafel VIII, Fig. 5), ähnlich dem Querschnitte eines Baumes (Laache). Häufig liegen mehrere kleine, farblose oder nur schwach gefärbte Kugeln einer grösseren auf, wobei oft nur kleinere oder grössere Segmente der Kugeloberfläche über die grosse Kugel hervorragen. Manchmal sind die Kugeln zu leicht ovalen Formen verzogen, besonders wenn sie in Haufen beisammen liegen (Tafel VIII, Fig. 6).

In Säuren und Alkalien löst sich Leucin leicht auf.

Von saurem, harnsaurem Ammoniak unterscheidet sich dasselbe durch die Contourierung (circuläre und radiäre Streifung und Farbennüancirung), sowie das Fehlen von Stacheln an der Peripherie, ferner sind die Kugeln des harnsauren Ammoniaks gewöhnlich kleiner als die Leucinkugeln, auch häufig paarweise zusammenliegend. Auf Salzsäurezusatz endlich entstehen nur aus dem harnsauren Salze Harn-

säurekrystalle. Von Fett ist das Leucin zu unterscheiden durch das schwächere Lichtbrechungsvermögen und seine Unlöslichkeit in Aether, in frischem Harne ausserdem durch die gelbgrüne Färbung.

Das Tyrosin bildet sehr feine, seidenglänzende, selten isolirte, meist radiär angeordnete, farblose oder durch mitgerissenes Pigment gelblich, grünlich oder bräunlich gefärbte Nadeln (Tafel VIII, Fig. 5), welche zu Garben, Rosetten oder besenartigen Büscheln vereinigt sind. Die letztgenannten Krystallformen legen sich häufig auch zu Doppelbüscheln aneinander.

Tyrosin ist in heissem Wasser, noch leichter in Ammoniak, Kalilauge, verdünnter Salz- und Salpetersäure löslich, fast unlöslich in Essigsäure, unlöslich in Alkohol und Aether.

Die Hoffmann'sche Reaction ist, abgesehen von der Krystallform, für die Erkennung des Tyrosins besonders werthvoll:

Man erhitzt die betreffende Substanz in einem Reagensglase mit wenig Wasser und fügt einige Tropfen Millon's Reagens hinzu — die Flüssigkeit färbt sich rosa oder purpurroth, und bei Anwesenheit von viel Tyrosin scheiden sich aus der purpurrothen Flüssigkeit zahlreiche, rothe Flocken aus.

Auch folgende Reaction ist brauchbar, wenn auch nicht so empfindlich als die oben genannte: Versetzt man die auf Tyrosin verdächtige Probe in einem Porzellanschälchen mit einigen Tropfen concentrirter Schwefelsäure und erwärmt gelinde, so löst sich Tyrosin mit vorübergehender, tiefrother Farbe.

Auf die Möglichkeit der Verwechslung der Tyrosinkrystalle mit den Krystallen des neutralen, phosphorsauren Kalkes (Tafel II, Fig. 5) und die Unterscheidung der beiden Salze wurde schon oben bei Besprechung der phosphorsauren Salze hingewiesen. Vor Verwechslung mit Harnsäure oder Fettsäurenadeln schützen gleichfalls die bei obigen Substanzen angegebenen chemischen Reactionen.

Cholestearin

(Tafel XI und XII)

findet sich im Harnsediment zuweilen bei Lipurie, amyloider und fettiger Degeneration der Nieren und bei Nephrolithiasis, Echinococcus der Niere und Cystitis.

Dasselbe krystallisirt in dünnen, grossen und kleinen, durchsichtigen, rhombischen Tafeln (die sowohl neben als über einander liegen: Tafel XII, Fig. 3) mit ausgeschnittenen Ecken und treppenartigen Absätzen.

In Aether und heissem Alkohol sind die Krystalle leicht, in Wasser, Alkalien und Säuren aber unlöslich. Auf Zusatz von Schwefelsäure tritt eine Einschmelzung von den Rändern her ein, indem ein rothbrauner Saum von der Peripherie nach dem Centrum des Krystalles vordringt. Auf Zusatz von Jod (Lugol'sche Lösung) und concentrirter Schwefelsäure nach einander nimmt das Cholestearin eine gelbe, gelbrothe, karminrothe, violette, grüne, blaue Farbe an, so dass oft die bunt gefärbten Krystalle wie ein kaleidoskopisches Bild sich präsentiren (Tafel XI, Fig. 5). Dabei beobachtet man häufig, wie die Krystalle sich zu einem förmlichen Geschiebe aneinanderlagern sowie dass ein oder mehrere Ränder eines Krystalles eine, meist scharf abgesetzte, dunklere Farbennüance zeigen als die übrigen Partien desselben.

Xanthin

findet sich bei gleichzeitiger Bildung von Xanthinsteinen — aber äusserst selten — im Harne vor. Die Ursachen, welche zu vermehrter Bildung von Xanthin im Organismus führen, sind bis jetzt noch unbekannt.

Die Krystalle sind klein, farblos, von rhombischer (wetzsteinförmiger) Gestalt, fast sämmtlich gleich gross.

Sie können mit Harnsäurekrystallen verwechselt werden, lösen sich aber in der Wärme, resp. in warmem Wasser, und besonders in verdünntem Ammoniak leicht auf, sind in Essigsäure unlöslich und geben keine Murexidreaction. Mit Salpetersäure abgedampft, hinterlässt das Xanthin einen gelben Fleck, der durch Ammoniak (im Gegensatze zur Harnsäure) nicht verändert wird, nicht verschwindet und erst bei weiterem Erhitzen violettroth wird.

Abbildungen von Xanthinkrystallen finden sich bei Bence Jones, Journal of the chemical Society, London 1862 und in den Lehrbüchern der Physiologie.

Fett und Fettsäurekrystalle.

(Tafel XII, XV, XXVIII, XXIX, XXXII, XXXIII, XXXV und XXXVI.)

Man findet Fett bei sehr reichlicher Fettzufuhr (Leberthran) zuweilen im Harne, besonders aber bei der durch Filaria sanguinis erzeugten, tropischen Chylurie, wo das Fett emulsionsartig im Harne vertheilt ist, so dass nur feinste Fettkörnchen in demselben nachweisbar sind, und der milchweisse, eiweisshaltige Harn erst nach längerem Stehen eine deutliche Rahmschichte absetzt. Ausserdem wird Fett so-

wohl in Körnchenzellen eingeschlossen, als auch frei gefunden bei Lipurie, d. h. bei abnormem Fettgehalt des Harnes, manchmal auch bei chronischer Nephritis, besonders der grossen weissen Niere, wo es zur Verfettung von Nierenepithelien und anderen cellulären Elementen kommt, so dass man Fetttröpfchen sowohl frei als in Cylinder, Leukocyten und Epithelien eingeschlossen findet (siehe Tafel XXIX, Fig. 2; Tafel XXXII, Fig. 2; Tafel XXXIII, Fig. 2), ferner bei Cystitis, Diabetes mellitus und besonders bei acuter Phosphorvergiftung, wo das Fett als Degenerations- und Zerfallsproduct protoplasmatischer Substanzen in grösserer Menge gebildet wird.

Niemals darf die Untersuchung ausser Acht gelassen werden, ob das Fett nicht zufällig von aussen her dem Harne beigemischt wurde, z. B. durch unreine Gefässe, Katheter u. s. w. (siehe hierüber den Abschnitt „Zufällige Verunreinigungen der Harnsedimente“, Seite 72 und Fig. 3 der Tafel XXXV).

Man findet das Fett in kleinsten Kügelchen bis zu grösseren Tropfen, welche starkes Lichtbrechungsvermögen zeigen (siehe Tafel XV, Fig. 1 und 2; Tafel XXXV, Fig. 3).

Durch einprocentige Osmiumsäurelösung entsteht Schwarzfärbung der Fettkörnchen (siehe Tafel XXXIII, Fig. 1; Tafel XXXV, Fig. 1), beim Erhitzen entsteht der bekannte, stechende Geruch nach Acrolëin; in Aether ist das Fett löslich, auf Papier verursacht es einen bleibenden Flecken.

Weit besser als Osmiumsäure, durch welche ausser Fett auch noch andere Substanzen gefärbt werden können, eignet sich Sudan III (nach der Empfehlung von Baddi in Turin) als Reagens auf Fett, indem nur dieses durch den genannten Farbstoff (in alkoholischer Lösung) orangeroth bis scharlachroth gefärbt wird (siehe Fig. 2 der Tafel XXXIII).

Bisweilen findet sich die Fettsäure im Harne in zierlichen, oft leicht geschwungenen, nadelförmigen Krystallen (Tafel XII, Fig. 4; Tafel XV, Fig. 1; Tafel XXVIII, Fig. 2; Tafel XXXVI, Fig. 1), die mitunter zu Büschel- und Sternformen angeordnet sind. Vor Verwechslung einzelner Fettnadeln mit langen Wuchsformen von Bakterien schützt die Behandlung des betreffenden Präparates mit Methylenblau und anderen Anilinfarbstoffen, wobei nur die Pilze Färbung annehmen.

Zu beachten ist auch, dass durch Vaginalschleim dem Harne Margarinsäurenadeln zugeführt werden können.

Pigmente.

Uroërythrin

ist das gewöhnlichste, im Harn vorkommende Pigment, welches den Uratsedimenten die bekannte Farbe verleiht (siehe hierüber den Abschnitt: „Amorphe Urate“, Seite 11).

Blutpigment.

(Tafel XIX.)

Es findet sich theils frei im Harne, theils in cylinderförmigen Gebilden (Blutfarbstoffcylindern) und ist von gelbrother bis braunschwarzer Farbe.

Während sich die Blutfarbstoffcylinder nur bei Nephritis haemorrhagica, hämorrhagischem Infarct der Nieren und bei Hämoglobinurie finden, kann das freie Blutpigment bei allen Arten der Hämaturie (siehe diesen Abschnitt, Seite 59) gefunden werden, im Harne von weiblichen Individuen aber kann sich auch nach überstandener Menstruation Blutpigment vorfinden. Es stellt dann ein amorphes, fein- oder grobkörniges Pulver dar, das entweder frei vorkommt, oder in Zellen oder Cylindern eingeschlossen ist, oder unregelmässig geformte, braune oder braungelbe Schollen von verschiedener Grösse (Tafel XIX, Fig. 5) darstellt, oder bräunliche Auflagerungen, wenn es in Zellen eingeschlossen ist. In grossen Mengen findet es sich bei Hämoglobinurie. Während das genannte Pigment eisenhaltig ist und somit als Hämosiderin bezeichnet werden kann, finden sich eisenfreie Hämatoidinkrystalle in rhombischen Tafeln und in Nadeln nur sehr selten im Harne.

Melanin.

Unter Melanin versteht man schwarze oder dunkelbraune Pigmentkörnchen, theils frei und dann einzeln oder zu Haufen vereinigt, theils Zellen, besonders Leukocyten, aber auch Epithelien und Cylindern eingelagert, welche sich nur (sehr seltener Befund!) bei Melanämie, resp. bei Kranken mit melanotischen Tumoren, im Harne vorfinden.

Entweder wird in solchen Fällen dunkelgefärbter Harn gelassen, welcher beim Stehen den genannten Farbstoff abscheidet, oder wenn derselbe hell gelassen wird, dunkelt er (durch Ausscheidung des genannten Farbstoffes aus dem Melanogen des betreffenden Harnes) nach oder schwärzt sich erst bei Zusatz von Oxydationsmitteln (Chromsäure, Salpetersäure).

Bilirubin-(Hämatoidin-)Krystalle.

(Tafel IX, X und XXVIII.)

Der Gallenfarbstoff „Bilirubin“ ist von demselben Aussehen und von derselben chemischen Zusammensetzung wie das Derivat des Blutfarbstoffes „Hämatoidin“. Es wird nicht sehr häufig in krystallinischer

Form im Harne gefunden, aber doch häufiger, als man früher annahm. Dasselbe (in Extravasaten der Niere und Harnwege häufig sich findend) wird im Harne bei Blasenkrebs neben und in den nekrotischen Fetzen und Zotten des Carcinomgewebes beobachtet (Tafel IX, Fig. 1), ferner bei acuter Nephritis und Nierenabscess, nach Nierenblutungen bei Hämoglobinurie, Infectionskrankheiten, Intoxicationen, besonders Phosphorvergiftung, bei hochgradigem Icterus der Erwachsenen (katarrhalischem — Tafel XXVIII, Fig. 2 — und deuteropatischem, z. B. durch Lebercarcinom oder acute, gelbe Leberatrophie verursacht), ferner nach der Transfusion heterogenen Blutes, endlich im Harn icterischer Neugeborener.

Die Krystalle bilden gewöhnlich feine Nadeln (Tafel IX, Fig. 1; Tafel X, Fig. 2, 3 und 4) und Büschel solcher Nadeln (selten rhombische Tafeln und schiefe, rhombische Säulen, wie in icterischen Leberzellen) von braungelber, rothbrauner und rothgelber (fuchsrother) Farbe. Häufig haften diese Nadeln den zelligen Bestandtheilen des Sedimentes (Leukocyten, Epithelien) an, auf welchen sie theils einzeln oder kreuzförmig über einander gelagert, theils zu Bündeln und sternartigen Drusen, deren Centrum der Mitte der Zellen entspricht, angeordnet liegen. Die Nadeln liegen häufig auch isolirt oder zu mehreren aneinander gelagert; man sieht dann manchmal einzelne von ihnen in leicht gebogenem oder geschwungenem Zustande. Daneben finden sich zuweilen amorphe Pigmentkörnchen (Abkömmlinge des Bilirubins) von verschiedener Farbe, durch Oxydation, resp. Stehen des Harnes an der Luft entstanden, meist in Zellen der Harnwege eingelagert, und Pigmentschollen.

Der Harn kann Hämatoidinkrystalle enthalten, auch wenn gar keine rothen Blutkörperchen in demselben enthalten sind.

Bilirubin (Hämatoidin) ist löslich in Aether, Benzol, Chloroform, Schwefelkohlenstoff.

Die Krystalle sind in Kali- oder Natronlauge unlöslich, geben nicht die Gmelin'sche Farbenreaction.

Die Figuren 2, 3, 4 in Tafel X stammen aus dem Harne zweier icterischer Patienten, deren einer an schwerem Icterus catarrhalis, der andere an Lebercarcinom litt. Ausser den nadelförmigen Bilirubinkrystallen finden sich in Fig. 2 amorphe Pigmentkörnchen, gequollenen Leukocyten und Epithelien aufgelagert.

In Fig. 3 sieht man ausserdem freie und zu Haufen aneinander gelagerte Krystalle von phosphorsaurer Ammoniakmagnesia, welche die icterische Farbe des Harnes angenommen haben.

In Fig. 4 finden sich neben den Bilirubinkrystallen icterisch gefärbte Leukocyten und Epithelien.

Harnindigo.

(Tafel XI und XVIII.)

Im normalen Harne findet sich Indican nur in geringer Menge, dagegen reichlicher bei vermehrter Indolbildung, also bei vermehrter

Fäulnissbildung von Eiweisskörpern innerhalb des Darmkanales, nämlich bei verschiedenen Magen- und Darmkrankheiten, besonders bei Dünndarmverschluss sowie bei jauchigen Entzündungen in anderen Körpergebieten.

Bei vermehrter Ausscheidung von Indican verwandelt sich dasselbe, besonders bei ammoniakalischer Zersetzung des Harnes, in Indigoblau und scheidet sich in Form von amorphen Schollen (Tafel XI, Fig. 6) oder rhombischen oder spiessigen, blauen Krystallen oder in Nadeln von sternförmiger Gruppirung oder in Plättchen ab, oder es überzieht als blaues Häutchen die Oberfläche des Harnes.

Gewöhnlich vollzieht sich die Bildung des blauschwarzen Indigos, wenn stark indicanhaltiger, saurer Harn beim Stehen an der Luft in Zersetzung übergeht. Das Vorsichgehen dieses Oxydationsprocesses äussert sich durch das sogenannte Nachdunkeln des Harnes oder die Bildung eines indigoblauen Niederschlages. Löst man den so gebildeten, amorphen Niederschlag in Chloroform und lässt langsam abdunsten, so scheiden sich schöne, blaue, rhombische Indigokrystalle (Tafel XVIII, Fig. 1), bei raschem Abdunsten tiefblaue, nadelförmige Krystalle (Tafel XVIII, Fig. 2) ab.

Harnindigo ist schon makroskopisch zu erkennen an der bläulichen Farbe des Harnes oder dessen Sedimentes. Er ist unlöslich in Wasser, fast unlöslich in Alkohol, leicht löslich in Chloroform oder Benzol.

Selten wird Indigo schon im Organismus, resp. in den Harnorganen, aus dem Indican gebildet (Indigurie) und Urin von blauer Farbe entleert, aus dem sich dann Indigokrystalle absetzen.

Künstlich lässt sich der Harnindigo darstellen durch Versetzen indicanreichen Harnes mit Salzsäure, vierundzwanzigstündiges Stehenlassen, Sammeln des Sedimentes auf einem Filter, Ausziehen mit Alkohol und Krystallisirenlassen.

Salpetersaurer Harnstoff

(zum mikrochemischen Nachweis des Harnstoffes)

(Tafel XII)

kommt im Harne als solcher nicht vor, wird aber erhalten durch Zusatz eines Tropfens reiner, concentrirter Salpetersäure auf dem Objectträger zu eingedampftem Harn oder harnstoffreichem Harn überhaupt.

Verfahren: Auf einem Objectträger werden zwei bis drei Tropfen Harn unter vorsichtigem Hin- nnd Herbewegen des Glases zum Verdampfen gebracht, bis an der Peripherie ein weisser Ring sich bildet; nun lässt man abkühlen, setzt ein bis zwei Tropfen reiner, concentrirter Salpetersäure zu und legt ein Deckglas auf — schon nach wenigen Augenblicken sieht man die Krystalle des salpetersauren Harnstoffes

in der Umgebung des vorhin erwähnten, weissen Ringes anschiessen (während man im Centrum des Präparates häufig typische Harnsäurekrystalle sich bilden sieht).

Eine andere Darstellungsweise des salpetersauren Harnstoffes besteht darin, dass man einen Tropfen der zu untersuchenden Flüssigkeit auf einen Objectträger bringt, durch die Mitte des Tropfens einen dünnen Zwirnfaden legt, ein Deckglas auflegt und nun von dem Ende des Fadens ein Tröpfchen concentrirter Salpetersäure unter das Deckglas einfliessen lässt. Zu beiden Seiten des Fadens setzen sich die charakteristischen Krystalle an.

Die Krystalle (Tafel XII, Fig. 5) stellen hexagonale Tafeln oder rhombische Plättchen dar, meist in grossen Haufen und dachziegelartig über- und neben einander liegend, gewissermassen ein Krystallgeschiebe darstellend. Die genannten Krystalle sind zum Unterschiede von Cystin, dessen Krystallformen denen des salpetersauren Harnstoffes ähnlich sind, sowie den sechsseitigen Tafeln der Harnsäure in Wasser löslich.

Da bei der acuten gelben Leberatrophie der Harnstoff fast vollständig aus dem Harne verschwindet und die Hauptmenge des Stickstoffes in der Form von Leucin und Tyrosin ausgeschieden wird, ist bei Verdacht auf die genannte Erkrankung obengenannte Reaction werthvoll.

Ausserdem gibt der Nachweis dieser Reaction in der Probepunctionsflüssigkeit einer, auf Hydronephrose verdächtigen, fluctuirenden Abdominalgeschwulst sichere, diagnostische Anhaltspunkte. Der Nachweis von Harnsäure in einer derartigen Flüssigkeit durch die Murexidreaction (Zusatz von Salzsäure, vierundzwanzigstündiges Stehenlassen, Behandlung der sich ausscheidenden, charakteristisch geformten Krystalle mit Salpetersäure in der Wärme und Zusatz von Ammoniak) sichert gleichfalls die Diagnose, erfordert aber grösseren Aufwand von Zeit und eine grössere Menge von Untersuchungsflüssigkeit.

Phenylglucosazon

(Tafel XVII)

wird dargestellt aus diabetischem Harn durch Behandeln desselben mit essigsaurem Phenylhydracin.

Diese charakteristische und empfindliche Reaction für den Nachweis von Traubenzucker im Harn wird, wie folgt, ausgeführt:

Zu etwa 25 ccm von Eiweiss befreitem Harn werden 2 g salzsaures Phenylhydracin und 3 g essigsaures Natron gegeben, hierauf wird im Wasserbade $^1/_2$ Stunde erwärmt, während des Erwärmens die

Lösung des Salzes durch öfteres Umschütteln des verwendeten Glasgefässes bewerkstelligt; hierauf lässt man die Mischung, in kaltes Wasser gestellt, sich abkühlen.

Einfacher verfährt man auf folgende Weise: man löst in einem zur Hälfte mit Wasser gefüllten Reagensgläschen zwei Messerspitzen voll salzsauren Phenylhydracins und drei Messerspitzen voll essigsauren Natrons, mischt diese Lösung mit der gleichen Menge Harnes und behandelt das Gemisch weiter, wie oben angegeben.

Bei einem Zuckergehalt des Harnes von mindestens 0,05 Procent scheidet sich das Phenylglucosazon als kanariengelber, krystallinischer Niederschlag aus. Nur die Ausscheidung reichlicher, gelber Krystalle ist für den Zuckernachweis charakteristisch.*)

Die langen, schmalen, unter dem Mikroskop betrachtet, gelbgrünen Krystallnadeln (Tafel XVII, Fig. 1) liegen theils einzeln, theils bilden sie schöne Büschel, Doppelbüschel und Rosetten mit regelmässiger, radiärer Anordnung. Neben den Krystallen findet man häufig auch bräunliche Schollen und Körnchen.

*) Auch bei Anwesenheit von Glycuronsäure werden ähnliche Krystallbildungen beobachtet, nur sind die Nadeln derselben kürzer und dicker.

II.

Organisirte Sedimente.

Epithelien im Harne.

(Tafel X, Fig. 5 und 6; Tafel XII, Fig. 6; Tafel XIII, Fig. 1—6; Tafel XIV, Fig. 1 und 2 und Tafel XX, Fig. 1.)

Einzelne Epithelien, namentlich Plattenepithelien, finden sich auch im normalen Harn, grössere Mengen nur in krankhaften Zuständen. Aus ihrer Form kann man häufig erkennen, welchem Abschnitte des Harnapparates sie angehört haben. Sie stammen aber, wie schon hier erwähnt werden soll, manchmal nicht aus den Harnwegen oder der Niere, sondern (bei Frauen) aus der Vagina.

Der beständig aber nur ganz allmählich sich vollziehende Abstossungsprocess der ältesten Epithelzellen, welche durch jüngere Zellen aus den unteren Epithelschichten ergänzt werden, vollzieht sich in pathologischen Zuständen, besonders bei entzündlichen Zuständen, rascher. Dadurch kommen hier auch Elemente aus den mittleren und tieferen Schichten des Epithels zur Ausscheidung, welche im normalen Harne vermisst werden. Dieser Umstand und die verschieden starke Betheiligung der einzelnen Organe an diesem Abschuppungsprocess macht es erklärlich, dass die ausgeschiedenen Epithelzellen sich in sehr verschiedenen Formen und Grössen präsentiren.

Die Zellen in den einzelnen Abschnitten der harnleitenden Wege bieten zwar, wie nachstehende Abbildungen zeigen, einige Gesammtunterschiede dar, doch gleichen sich die einzelnen Zellen mitunter so sehr, dass ihr Ursprungsort durchaus nicht immer mit Sicherheit angegeben werden kann, zumal als Quellungsvorgänge an den Zellen, wie solche häufig im Harne beobachtet werden, ihre Form erheblich verändern können.

Man kann die Epithelien hinsichtlich ihrer Form eintheilen:
in plattenförmige Zellen, aus Blase, Vagina, Harnröhre stammend,
in runde Zellen, aus der Niere, der männlichen Harnröhre und den tieferen Schichten der Blasenschleimhaut stammend
und in cylindrische, geschwänzte Zellen, aus dem Nierenbecken und der Blase stammend.

Praktisch besonders wichtig ist die Frage, ob die Epithelien der Niere oder den Harnwegen entstammen. Zur Beantwortung derselben genügen im Allgemeinen folgende Anhaltspunkte:

a) Nierenepithelien. Dieselben sind kubisch oder rundlich, etwas grösser als weisse Blutkörperchen, mit einem grossen, deutlich hervortretenden Kern versehen; zuweilen, besonders bei gewissen Nephritiden, zeigt sich fettige Degeneration an denselben.

b) Epithelien der Harnwege. Dieselben sind von sehr verschiedener Form, d. h. platt, rundlich, länglich, mit Fortsätzen versehen — in letzterem Falle gewöhnlich aus dem Nierenbecken stammend.

Auf plattenförmige Epithelien stösst man bei der Untersuchung des Harnes besonders häufig beim weiblichen Geschlecht. Sie stammen gewöhnlich aus Blase und Vagina. Die differential-diagnostische Unterscheidung von Blasen- und Vaginal-Epithelien ist nicht immer leicht und sicher zu treffen.

Epithelien der Vagina.

(Tafel XII, Fig. 6.)

Die grossen, plattenförmigen Epithelien der Vagina werden im Gegensatze zu denen der Harnblase mehr in Fetzen und zusammenhängenden Schollen ausgestossen, sind häufig auf einander geschichtet. Die Zellen sind von unregelmässig polygonaler Form mit meist scharfen Conturen, welche indessen manchmal nur noch undeutlich zu erkennen sind, an den Rändern häufig gefaltet, dünner und flacher sind als die Blasenepithelien. Sie haben ferner ein helles, feingekörntes Protoplasma und nur einen kleinen, flachen, unregelmässig ovalen oder rundlichen Kern, welcher meist nahe dem Centrum liegt und mit einem Kernkörperchen versehen ist.

Die beschriebenen, schuppenartigen, den Epidermislamellen ähnelnden Epithelien kommen vereinzelt stets im Harne gesunder, weiblicher Individuen vor, reichlich findet man sie bei Vaginitis. Makroskopisch weisen kleine, weisse Flöckchen auf ihre Anwesenheit im Urin hin.

Fig. 6 der Tafel XII entstammt dem Harnsedimente eines jungen, an Fluor albus benignus leidenden Mädchens. Neben den, zusammenhängende Fetzen bildenden, sehr grossen Plattenepithelien (welche sich schon makroskopisch als kleinste, weisse

Fetzchen und Flöckchen zu erkennen gaben) fanden sich vereinzelte Leukocyten. In dem durch Katheter nach Reinigung der Vulva entleerten Harne konnten nur Bestandtheile des normalen Harnes constatirt werden.

Epithelien der Harnblase.

(Tafel XIII, Fig. 1, 2 und 3.)

Die Epithelien der Harnblase kommen im Gegensatze zu denen der Vagina meist vereinzelt vor. Sie sind von der verschiedensten Gestalt, flach gedrückt, gross, von einem Durchmesser von 30—60 Micra, mit körnigem, dunklem Protoplasma versehen. Sie haben 1—2 und mehr deutliche, rundliche, ziemlich grosse, bläschenförmige Kerne, die häufig ein kleines, glänzendes Kernkörperchen erkennen lassen. Die Zellen sind polygonal oder abgerundet (obere Schichte der Blasenschleimhaut) oder spindelförmig (mittlere Schichte) und dann mit Fortsätzen versehen, ähnlich wie die Epithelien des Nierenbeckens,*) oder kleiner, rundlich oder oval (tiefe Schichte).

Manchmal findet man gekrümmte Zellen, mit langen, dünnen Fortsätzen versehen, welch' letztere zuweilen an den Enden der Zelle oder aus einer Ecke derselben hervorgehen (Tafel XIII, Fig. 1); zuweilen, wenn solche Zellen noch in Gruppen beisammenliegen, sieht man, wie die Befestigung der einzelnen Zellen unter einander durch zapfenartiges Ineinandergreifen der genannten Fortsätze erfolgt.

Zahlreiche Blasenepithelien finden sich bei acuter Cystitis, weniger reichlich trifft man sie bei chronischer Cystitis.

Fig. 3 der Tafel XIII entstammt dem abgeschabten Epithel der Harnblase. Man sieht spindel- und keulenförmige, grosse, platte Zellen mit einem und mehr Kernen, sowie rundliche und ovale Zellen, theilweise mit Fortsätzen versehen. Hinsichtlich der Grösse der einzelnen Zellen bestehen grosse Schwankungen. In Fig. 1 der Tafel XIII sind Epithelzellen der Harnblase in einem Falle von Cystitis, in Fig. 2 der Tafel XIII das Epithel des Blasenhalses (abgeschabt) zur Darstellung gekommen.

Epithelien der Harnröhre.

(Tafel XIII, Fig. 4.)

Beim Manne finden sich Cylinderepithelien (siehe Fig. 4 in Tafel XIII) mit einem Durchmesser von 20—28 Micra, in den tieferen Schichten auch spindelförmige, geschwänzte oder mehr runde und ovale Formen.

*) Da die Epithelien des Blasenhalses (obere Schichte) wie die des Nierenbeckens häufig geschwänzt gefunden werden, ist für die Differentialdiagnose beider Erkrankungen wichtig, ob der Harn sauer reagirt oder alkalisch, indem letzteres Verhalten mehr für Erkrankung der Blase, ersteres mehr für Erkrankung des Nierenbeckens spricht.

Beim Weibe sind sämmtliche Zellen grösser als die der männlichen Harnröhre; in den oberen Schichten plattenförmig, ähnlich den Scheidenepithelien, nur kleiner, in den tieferen Schichten aber oval oder rundlich.

Epithelien der Harnröhre finden sich, wenngleich stets nur in mässiger Menge, bei Katarrhen der Harnröhre, besonders aber bei akuter und chronischer Gonorrhoe.

Epithelien der Drüsen (Prostata, Cowper'sche, Littré'sche).

(Tafel X, Fig. 5.)

Man findet durchweg Cylinderzellen, welche häufig auf einer Seite mit Fortsätzen versehen sind und einen grossen Kern besitzen.

Fig. 5 der Tafel X entstammt einem Falle von Prostatitis mit Hämaturie bei einem 56jährigen Manne.

Die Epithelzellen sind theils zu unregelmässigen Gruppen, theils pallisadenartig angeordnet, nur selten findet man sie isolirt. Fast alle Zellen sind pigmentirt, d. h. an ihrer Basis findet sich ein bald schmaler, bald breiterer Besatz von Blutpigment. Die grösseren Gruppen sind Pflanzenzellen nicht unähnlich. Auch einzelne Plattenepithelien, offenbar aus der Blase stammend, welche Blutpigment in sich aufgenommen haben, sind in der Figur sichtbar.

Epithelien des Nierenbeckens (Fig. 1 der Tafel XIV) und des Harnleiters (Fig. 6 der Tafel XIII).

Sie sind von sehr verschiedener Gestalt, und von anderen Epithelien oft schwer zu unterscheiden, ausser wenn sie längere, einseitige oder doppelte, d. h. bipolare Fortsätze besitzen; doch können sie auch hier mit spindelförmigen Epithelien der mittleren Schichten der Harnblase, besonders des Blasenhalses und der Harnröhre, verwechselt werden.

Sogenannte Schwanzzellen finden sich unter den Epithelien des Nierenbeckens in grosser Menge, aber auch kleine, runde oder ovale, grosskernige, dachziegelartig angeordnete Zellen.

Nierenepithelien.

(Tafel X, Fig. 6; Tafel XIII, Fig 5; Tafel XIV, Fig. 2 und Tafel XX, Fig. 1.)

Sie kommen theils einzeln, theils in kleineren oder grösseren Häufchen vor (Tafel XIV, Fig. 2), ferner in Form der sogenannten Epithelschläuche (namentlich bei acuter Nephritis), welche die Form der Harncanälchen zeigen (Tafel XX, Fig. 1) und aus dachziegelartig über einander liegenden Zellen ohne deutliche Kittsubstanz bestehen. Sie sind

polygonal oder durch Quellung abgerundet, auch oval (Tafel XIII, Fig. 5), besitzen einen Durchmesser von 12—25 und mehr Mikra, sind bald blass und klein, bald etwas grösser; in letzterem Falle zeigen sie gekörntes, oft gelblich oder (bei hämorrhagischer Nephritis) bräunlich gefärbtes Protoplasma und einen, manchmal wenig sichtbaren, einfachen, grossen, glänzenden, runden oder ovalen Kern.

Von gequollenen, weissen Blutkörperchen sind sie manchmal nicht sicher zu unterscheiden, resp. nur durch ihre scharfen Conturen und charakteristischen Kerne.

Bei der Unterscheidung von den Epithelien der Harnwege spielt das Vorhandensein oder Fehlen von Eiweiss im Harne eine gross Rolle.

Häufig sind die Nierenepithelien im Zustande albuminöser und fettiger Degeneration. Im Protoplasma findet man oft Pigmentkörnchen (bei Hämorrhagien) sowie mehr oder minder grosse Fettkörnchen und Fetttropfen, welch' letztere durch Zerfall der Zellen frei werden können, so dass die Zellen den Colostrumkörperchen ähnlich werden. Diese Körnchenzellen sind besonders bei der grossen, weissen Niere zu finden, und zwar sowohl frei als an Cylindern haftend. Auch freie Kerne, von Leukocyten schwer zu unterscheiden, sind dann im Harne anzutreffen.

Man findet die Nierenepithelien bei acuten und chronischen Erkrankungen der Nieren (siehe diese), bei der letzteren besonders verfettete Zellen.

Dadurch, dass Quellungs-, Schrumpfungs- und andere Degenerationszustände vorkommen und dass die Zellen durch längeren Aufenthalt im Harne ihre Gestalt verändern, ist die Unterscheidung der einzelnen Epithelien (topische Diagnostik) sehr erschwert.

Gewisse, begleitende Umstände sind oft für die Differentialdiagnose der Epithelien wichtig, z. B. das Vorkommen von Epithelcylindern in eiweisshaltigem Harne, von Tripperfäden, das Bestehen von Fluor albus u. s. w.

In icterischen Harnen nehmen die Epithelzellen oft stark icterische Färbung an, wie die Zellen in Fig. 6 der Tafel X, welche aus dem Harne eines Knaben stammen, welcher an (mit Nephritis complicirter) Leberlues litt.

Eiweisskörnchen (Epitheldetritus).

(Tafel XXVII, Fig. 2 und Tafel XXXII, Fig. 2.)

Sie sind als Zerfalls- und Degenerationsproducte cellulärer Elemente, d. h. als mehr oder weniger zerfallene Epithelien der Nieren

aufzufassen und finden sich besonders bei chronischen Erkrankungen der Niere, namentlich Schrumpfungszuständen derselben, wo sie einen dem weissen Phosphatsediment makroskopisch höchst ähnlichen Niederschlag bilden.

Man findet sie bei mikroskopischer Betrachtung sowohl innerhalb degenerirter Zellen in mehr oder minder starker Anhäufung als auch ausserhalb derselben, und zwar theils frei, und dann fein vertheilt oder unregelmässige Körnchenhaufen bildend, theils in Cylinder eingelagert Sie bilden gewissermassen die Füllmasse der echten, granulirten Cylinder.

Manchmal, besonders bei gewissen Zusätzen zum Harne (Zusatz von Essigsäure, Alkohol), sieht man das zerstörte Protoplasma in Form kleiner Körnchen um die frei gewordenen, schattenhaft wahrnehmbaren Kerne gruppirt.

Neben diesen Eiweisskörnchen, welche häufig die sogenannten Detritusmassen des Harnsedimentes bei chronischer Nephritis bilden, finden sich meist auch grössere und kleinere Fetttröpfchen. Dieselben sind aber sowohl durch ihr glänzendes Aussehen, als durch ihre Tinctionsfähigkeit mit Sudan III leicht als solche erkennbar.

Verwechselungen dieser Körnchen eiweissartiger Substanz sind ausserdem möglich mit Bakterien, wenn diese zu Haufen angeordnet sind, oder mit amorphen Harnsalzen, besonders Natriumurat. Die Unterscheidung von Bakterien ist durch deren Bewegungsfähigkeit und intensive Färbbarkeit, sowie ihre Widerstandsfähigkeit gegen Säuren und Alkalien ermöglicht; die Urate lösen sich leicht in der Wärme und fallen in der Kälte wieder aus, ausserdem lösen sie sich auf Zusatz von Salzsäure, worauf nach ca. $^1/_4$ Stunde Ausscheidung von Harnsäurekrystallen erfolgt.

Fibrinurie.

(Tafel XV, Fig. 2 und Tafel XVII, Fig. 2.)

Dieselbe wird beobachtet bei Hämaturie, Chylurie, sowie bei tiefgreifenden und pseudomembranösen Entzündungen der Harnwege (Tuberculose, Diphtherie, Canthariden vergiftung), ferner bei Zottenkrebs der Blase, endlich — aber selten — bei Nephritis.

Die Fibrinmassen werden entweder direct aus der Blase entleert, oder die Fibrinausscheidung erfolgt erst, wie das gewöhnlich der Fall ist, beim Stehen des Harnes, wenige Minuten nach Entleerung desselben. Hier bietet der Harn das Aussehen eines hämorrhagisch gefärbten, mit schleierartiger Trübung versehenen Exsudates oder Transsudates dar, oder man sieht schon makroskopisch grössere Flocken oder (meist

blutig gefärbte) Gerinnsel oder gelbrothe Coagula, in Netz- oder Schleierform, entstehen. Bei dem Versuche, dieselben zu isoliren, ballen sie sich, ähnlich dem Sedimente bei reichlicher Mucinausscheidung (z. B. bei Blasenkatarrh), zu dichten, klumpigen, sputumähnlichen Massen zusammen, die sehr zäh und schwierig zu zertheilen sind.

Zuweilen, wenn der Harn sehr reichliche Mengen von Fibrinogen enthält, gerinnt der Harn zu einer sulzigen, zitternden Masse, d. i. zu einer vollkommenen Faserstoffgallerte, welche sich kaum aus dem Sammelgefäss des Harnes herausgiessen lässt.

Beim Kochen der mit Wasser ausgewaschenen Gerinnsel mit verdünnter ($^1/_2$procentiger) Salzsäure oder 1—2procentiger Sodalösung lösen sich die Fibringerinnsel grösstentheils und geben dann mit Essigsäure-Ferrocyankalium deutliche Eiweissreaction. Mikroskopisch sind sie an dem fädigen Bau, dem feinen Faserstoffgeflecht (Tafel XV, Fig. 2), sowie an dem positiven Ausfall der Weigert'schen Fibrinfärbemethode erkenntlich. In den Fibringerinnseln eingeschlossen sieht man oft spärliche, rothe und weisse Blutkörperchen, Fettkugeln u. s. w.

Die zarten Fibrinfäden findet man häufig auch spinnenwebenartig (Tafel XVII, Fig. 2) ausgespannt.

Samenfäden. Spermatozoën.

(Tafel XIV, Fig. 3 und Tafel XVIII, Fig. 3.)

Am Tage nach stattgehabter Cohabitation findet man die Spermatozoën im männlichen (und weiblichen) Harn, ausserdem auch nach Pollutionen sowie bei Onanie. Reichlich findet man sie unmittelbar nach der Samenentleerung im Harn, besonders bei Spermatorrhö.

Mitunter finden sich die Spermatozoën im Harne auch nach epileptischen und nach anderen Krampfanfällen, ferner bei Schwerkranken, besonders bei Typhuskranken.

Sind sie frisch, so findet man sie noch in Bewegung (besonders die wellenförmigen Schlängelungen des Schweifes sind augenfällig); ihre Beweglichkeit büssen sie aber ein bei der Eintrockung oder nach längerem Stehen oder alkalischer Reaction des Harnes. Sind sie abgestorben, so findet man sie gestreckt oder mit ösenförmiger Umlegung des Schwanzendes starr daliegen. Ihre charakteristische Gestalt erhält sich ausserordentlich lang, selbst Wochen und Monate lang.

Pathologisch ist der Befund vieler, auffallend kleiner Gebilde. Zuweilen trifft man nicht ausgebildete Samenfäden, an welchen die Hüllen noch theilweise erhalten sind (Tafel XIV, Fig. 3 vom Centrum des Bildes nach oben zu).

Neben den Samenfäden werden bei Spermatorrhö zuweilen auch breite, hyaline, cylindrische Gebilde (sogenannte Hodencylinder) beobachtet, bezüglich deren auf das Capitel „Harncylinder“ (Seite 41) verwiesen wird.

Die Spermatozoën entstehen aus dem Kern einer Hodenzelle und sind an ihrer charakteristischen Gestalt leicht erkenntlich. Sie stellen langgestreckte, einer Stecknadel ähnelnde Gebilde dar, an denen man den Kopf, das Mittelstück und den Schweif unterscheiden kann.

Der Kopf ist seitlich abgeflacht und birnfömig gestaltet, mit nach vorne gerichtetem, schmälerem Ende, oder plattgedrückt und dann rundlich; er hat ein leicht glänzendes Aussehen. An ihn schliesst sich scharf abgesetzt das pfriemförmige Mittelstück (der Hals) an, welches von vorne nach hinten dünner wird und in den sehr dünnen, geisselförmigen Schweif übergeht. Der letztere ist vom Mittelstück meist nicht scharf geschieden; er stellt ein langes, fadenförmiges, in eine feine Spitze auslaufendes Gebilde dar.

Der Kopf ist 3—4 Mikra lang und 2—3 Mikra breit, das Mittelstück 6 Mikra lang und etwa 1 Mikron breit, der Schweif 40—50 Mikra lang.

Bei Zusatz von Farblösungen zum Harn sieht man, dass der Kopf der Spermatozoën nicht homogen ist. Setzt man starke Farblösung (Eosin, Methylenblau) zu, so erblickt man (Fig. 3 der Tafel XVIII) am hinteren Ende des Kopfes ein rundes oder ovales, bläschenförmiges Gebilde, welches sich scharf gegen das Mittelstück und gegen das spitze, vordere Ende des Kopfes abgrenzen lässt; das vordere Kopfstück, das Mittelstück (Hals) und der Schweif erscheinen nur leicht gefärbt. Bei Anwendung schwacher Farblösungen bleibt der Schweif ungefärbt.

Schleim (Mucin).

Die Menge des Schleimes ist vermehrt bei Katarrhen der Harnwege und bei fieberhaften Erkrankungen überhaupt. Die im Harne vorkommenden, aus Mucin*) bestehenden Gebilde treten in folgenden, typischen Formen auf:

I. als Nubecula (Wölkchen, Schleimsediment).

Dasselbe findet sich in jedem normalen Harn, insofern Schleim als Secret der Schleimdrüsen der Harnwege normaler Weise mit dem Harne

*) Die neuerdings wiederholt aufgestellte Behauptung, dass es sich hier weniger um echtes Mucin als um mucinähnliche Körper, resp. Nucleoalbumin, handelt, bedarf noch weiterer Aufklärung.

ausgeschieden wird, wobei zu beachten ist, dass beim weiblichen Geschlechte in Folge von Beimengung von Vaginalsecret zum Harne gewöhnlich die Ausscheidung reichlicher ist als beim männlichen.

Nach längerem Stehen des Harnes senkt sich das Mucin mitsammt den von ihm eingeschlossenen, zelligen Elementen (Leukocyten, Epithelien) nieder und bildet am Boden des Gefässes ein wolkiges Sediment. Bei sehr reichlichem Mucingehalt des Harnes, besonders bei Cystitis, entsteht ein zähes, gallertiges Sediment.

II. Cylindroide

(Tafel XIV, Fig. 4; XXVIII, Fig. 2; XXXII, Fig. 1)

sind sehr lange, zarte, blasse, bandartige, aus Schleim bestehende Gebilde, welche — in einem Theile ihres Verlaufes — hyalinen Cylindern ähneln können, mit feiner Längsstreifung versehen und häufig an den Enden zerfasert sind (Tafel XIV, Fig. 4; Tafel XXXII, Fig. 1). Sie lösen sich aber nicht wie die echten Cylinder in Essigsäure.

Vereinzelt findet man sie in den meisten normalen und pathologischen Harnen, in grösserer Menge aber nur bei Schleimhautentzündungen der Harnwege, besonders bei Cystitis.

Ferner findet man die Cylindroide zuweilen neben echten Cylindern bei Nephritis, weiter in icterischen und stark concentrirten, uratreichen Harnen, bei Stauungshyperämie der Nieren u. s. w.

Von praktischer Wichtigkeit sind besonders jene Cylindroide, welche als Urethralfäden bezeichnet werden (siehe unter III.).

Die Cylindroide können, wie die Cylinder, mit Auflagerungen von amorphen Körnchen (Uraten), Bakterien, Pigment, Krystallen und Zellen bedeckt sein (Tafel XXVIII, Fig. 2). In solchen Fällen können sie in der That mit hyalinen oder gekörnten Cylindern, namentlich von Unerfahrenen, verwechselt werden. Auf Zusatz von Salzsäure lösen sich aber die Körnchen und es erfolgt Ausscheidung von Harnsäurekrystallen.

Zur Differentialdiagnose von hyalinen Cylindern dienen folgende Anhaltspunkte:

1. Cylindroide sind auffallend lang, erstrecken sich oft über mehrere Gesichtsfelder.
2. Sie haben einen sehr wechselnden Durchmesser, indem sie an- und abschwellen.
3. Sie zeigen häufig bandartig gewundene Beschaffenheit.
4. Man findet bei ihnen fast stets zarte, leicht granulirte Längsstreifung.
5. Auf Zusatz von Essigsäure erfolgt Mucinreaction.

6. Die hyalinen Cylinder lösen sich in alkalischem Harne rasch auf, die Cylindroide dagegen nicht.

III. Urethralfäden.

(Tafel XV, Fig. 3; Tafel XVII, Fig. 3; Tafel XVIII, Fig. 4)

Dieselben entstehen aus dem schleimigen Secrete der Harnröhre, der Littré'schen und Cowper'schen Drüsen, sowie der Prostata. Manchmal findet man dieselben im Harne bei sexueller Neurasthenie, für sich oder zusammen mit zahlreichen Samenfäden bei gleichzeitiger Spermatorrhö, häufiger bei chronischer Urethritis im Gefolge von Gonorrhö, namentlich im Morgenharne, in dem dann grössere und kleinere Schleimfäden — Urethral-(Tripper-)Fäden — umherschwimmen. Ihre Länge beträgt mehrere Millimeter bis zu mehreren Centimetern.

Gewöhnlich sind sie äusserst fein, manchmal aber stellen sie bis zu nähnadeldicke, gelatinös-schleimige, durchscheinende oder undurchsichtige, gelblichweisse, zarte Gebilde dar.

Sie enthalten Mucin als Grundsubstanz, ausserdem sind gewöhnliche Eiterkörperchen und grobgranulirte Zellen sowie Epithelien der Harnwege darin eingebettet, ferner lassen sich häufig nach Urethritis gonorrhoica Gonococcen in denselben nachweisen, welche aber bei mangelnder Virulenz auch fehlen können.

Zuweilen, besonders in frischeren Fällen von Gonorrhö, werden auch rothe Blutkörperchen, Blutpigment, Harnsäurekrystalle, Spermatozoën in den Tripperfäden vorgefunden.

Behufs Färbung eines frischen Urethralfadens bringt man denselben zwischen Deckglas und Objectträger, lässt auf einer Seite des Deckglases wässerige Methylenblaulösung zufliessen, welche man ca. $^1/_2$ Minute einwirken lässt, bringt auf die andere Seite des Deckglases ein Streifchen Fliesspapier behufs Ansaugens der Flüssigkeit und lässt hierauf Wasser zur Entfernung der überschüssigen Methylenblaulösung durchfliessen.

In den Figuren 3 der Tafel XV, 3 der Tafel XVII und 4 der Tafel XVIII sind frische Tripperfäden aus dem Harne eines an Urethritis gonorrhoica leidenden Mannes dargestellt, theils ungefärbt, theils (wie oben angegeben) mit Methylenblau gefärbt. Ausser Eiterkörperchen und Epithelzellen, welche in Schleim eingebettet sind, sieht man im gefärbten Präparate auch extra- und endoglobuläre Gonococcen, welche zuweilen die charakteristische, semmelartige Form je zweier, leicht concaver Halbkugeln (die concaven Flächen einander zugekehrt) bilden.

Als mikrochemische Reaction auf die eben beschriebenen Gebilde, d. h. Cylindroide und Urethralfäden, dient die Mucinreaction

— grobkörnige Trübung durch Essigsäurezusatz —, welche vor Verwechselung mit anderen, ähnlich geformten Bestandtheilen des Harnes schützt.

Noch werthvoller als die eben genannte Reaction ist die Verwendung von Mucicarmin (nach P. Mayer), durch welches alle Schleimsubstanzen eine charakteristische, rothe Farbe annehmen.

Erythrocyten (rothe Blutkörperchen)

(Tafel VII, XV, XVI, XXIII, XXV, XXVI, XXX, XXXII, XXXVI)

sind, wenn sie intact geblieben sind, an ihrer runden, biconcaven Form und ihrer mattgelben Farbe gewöhnlich leicht zu erkennen. Sie zeigen verschiedenes Aussehen, je nachdem sie in saurem oder alkalischem Harne vorkommen. Nur in ersterem halten sie sich oft lange unversehrt, während sie bei Eintritt der alkalischen Harngährung rasch zu Grunde gehen.

Form und Farbe der Erythrocyten werden auch beeinflusst von dem Concentrationsgrade des Harnes und der Aufenthaltsdauer dieser Zellen im Harne.

In concentrirtem Harne findet man Stechapfel- und Mikrocytenformen, in wasserreichem, stark verdünntem Harne blasse, ausgelaugte Zellen, resp. deren ungefärbte Stromata, meist aufgequollene, blasse, biconcave Scheiben, oft kaum noch erkennbar und dann sogenannte „Blutschatten“ bildend. Bei längerem Aufenthalte der Erythrocyten in saurem Harne kann man Zellen von der verschiedensten Farbe, Form und Grösse nebeneinander vorfinden (Fig. 4 der Tafel XV).

Die rothen Blutkörperchen können untereinander zu cylinderartigen Gebilden verkleben oder Harncylindern aufgelagert sein (Blutcylinder: siehe Seite 40 und Tafel XVI, Fig. 1).

Manchmal bilden sich innerhalb der Harnwege fadenförmige Gerinnsel und dickere, band- oder wurmförmige Coagula, besonders nach Blasenblutungen.

Zuweilen, besonders bei Nierenblutung, bemerkt man unter dem Mikroskope Theilungen und sogar amöboide Bewegungen der rothen Blutkörperchen, bis zu 24 Stunden nach der Harnentleerung dauernd. Es bilden sich Fortsätze, die ausgestreckt und wieder eingezogen werden, schliesslich kommt es zu knopfförmiger Anschwellung und Abschnürung derselben von der Zelle.

Rothe Blutkörperchen finden sich nur in pathologischen Harnen, d. h. bei Blutungen der Harnwege und der Nieren; beim weiblichen Geschlecht kann die Blutung auch durch die Menstruation bedingt sein.

Weitere Angaben hierüber finden sich unter „Hämaturie“, Seite 59. Dort finden sich auch Angaben über die durch Zerfall und Entfärbung der Erythrocyten entstehende Hämoglobinurie.

Nur etwaige Begleiterscheinungen ermöglichen die Diagnose über die örtliche Herkunft der Erythrocyten.

Leukocyten.

(Tafel VIII, XIV, XV, XVI, XXII, XXIII u. a. a. O.)

Das Aussehen derselben ist verschieden je nach Reaction und sonstiger Beschaffenheit des Harnes. Durchschnittlich sind sie etwas grösser als rothe Blutkörperchen, meist farblos, rund, granulirt, lichtbrechend, ein- bis mehrkernig. Im sauren Harne sind sie gewöhnlich granulirt, die Kerne treten erst auf Essigsäurezusatz hervor, wobei die Granula verschwinden (Fig. 5 der Tafel XIV). Im alkalischen, resp. ammoniakalischen Harne sind sie glasig gequollen und durchsichtig, die Kerne sind meist noch erkennbar (Fig. 4 der Tafel XXII), aber bei fortschreitender Degeneration verschwinden die Zellcontouren allmählich, schliesslich sind oft nur die freien Kerne derselben noch sichtbar. Häufig sind die Leukocyten fettig degenerirt, besonders bei chronischer Cystitis (siehe diese, Seite 59). In frischem, besonders bluthaltigem Harne, vornehmlich bei Cystitis, beobachtet man häufig an den Leukocyten amöboide Beweglichkeit (siehe Fig. 4 der Tafel VIII), die sich viele Stunden, ja Tage lang, erhalten kann. Bei Hämaturie findet man oft die Leukocyten (und Kerne der Epithelien) blutig tingirt (siehe Fig. 1 der Tafel XXIII). Manchmal, d. h. wenn die Leukocyten gequollen sind (besonders in stark verdünntem Harne zu beobachten), sind sie von Epithelien nur schwer zu unterscheiden. Hier entscheidet gewöhnlich der Zusatz von Jodkaliumlösung, durch welche die Leukocyten mehr graubraun, die Epithelien dagegen nur leicht gelb gefärbt werden.

Fast in jedem Harne, normalem und pathologischem, finden sich vereinzelte Leukocyten; reichlicher trifft man sie bei entzündlichen Vorgängen in den Harnwegen und Nieren (beim weiblichen Geschlecht auch bei Fluor albus), besonders zahlreich bei eitrigen Processen der Harnorgane oder Durchbruch von Abscessen aus der Nachbarschaft in die Harnwege (Pyurie). Sie bilden dann einen Bodensatz von graugrüner Farbe und flockiger Beschaffenheit. Geht dieser Harn dann in alkalische Gährung über, so zeigt das Sediment eine viscide und fadenziehende Beschaffenheit.

Die Leukocyten können untereinander verkleben und dann cylin-

derartige Gebilde darstellen oder (bei Nephritis) wahren Cylindern aufgelagert sein (siehe „Leukocytencylinder“, Seite 41).

Die örtliche Herkunft der Leukocyten ist nur aus der Gesammtdiagnose des Sedimentes zu erschliessen, insofern nur die übrigen Formelemente hierüber Aufschluss geben, wenn auch der Ausspruch von Senator, dass bei Nephritis mehr einkernige, bei Cystitis besonders mehrkernige Leukocyten im Harne ausgeschieden werden, seine Giltigkeit bewahrt.

Cylinder (Harncylinder).

Man versteht darunter cylindrisch geformte Abgüsse von Harncanälchen, die als gerade oder gewundene Gebilde von verschieden grossem Durchmesser und sehr verschiedener Länge im Sedimente vorkommen können.

Den Ursprung der geraden Cylinder sucht man in den Tubulis rectis, den der gewundenen in den Tubulis contortis.

Man findet Nierencylinder im Harne fast ausnahmslos nur dann, wenn gleichzeitig Albuminurie besteht. Sie weisen mit wenigen Ausnahmen, wozu namentlich grosse, körperliche Anstrengung zu rechnen ist, auf einen Krankheitsprocess in den Nieren hin.

Charakteristisch sind die gleichmässig parallelen Contouren der Cylinder; am einen Ende sind sie leicht abgerundet oder zugespitzt, am anderen Ende häufig abgebrochen.

Ihre Länge bleibt im Allgemeinen weit hinter der der Cylindroide zurück. Manchmal sieht man nur kurze Bruchstücke von Cylindern, zuweilen sind gabelige Theilungen, entsprechend der Verästelung der Harncanälchen, an denselben zu bemerken. In saurem Harne bleiben die Cylinder ziemlich lange intact, in alkalischem lösen sie sich rasch auf (im Gegensatze zu den Cylindroiden!).

Je nach Aussehen und Beschaffenheit unterscheidet man verschiedene Arten von Cylindern.

Hyaline Cylinder.

(Tafel XV, Fig 5; Tafel XVII, Fig. 4; Tafel XXII, Fig 5; Tafel XXIV, Fig. 2 u. a. a O.)

Man begegnet denselben bei Ischämie und Hyperämie der Nieren, bei diffuser Nephritis, besonders bei interstitieller Nephritis und bei Amyloiddegeneration der Nieren. Bei den letzten beiden Erkrankungsformen der Niere sieht man die hyalinen Cylinder häufig theilweise oder vollständig mit feinem, körnigen Detritus bedeckt, bestehend aus Uraten und eiweissartigen Zerfallsproducten, so dass sie das Aussehen

feingranulirter Cylinder annehmen. Menge der Cylinder und Schwere des Krankheitsprocesses stehen nicht in Parallele zu einander.

Die hyalinen Cylinder sind gerade oder gewunden, durchsichtig und zart (besonders zart bei Stauungshyperämie der Nieren: Fig. 2 der Tafel XXIV) sowie homogen; Länge, Breite und Form derselben schwanken ausserordentlich. Durch wässerige, stark verdünnte Methylviolettlösung oder Jodlösung färben sie sich und treten sowohl dadurch als bei zweckmässiger Beschattung des Gesichtsfeldes markanter hervor, so dass sie dann weniger leicht übersehen werden. Im icterischen Harne sind sie gelb oder gelbbraun gefärbt (Fig. 5 der Tafel XV und Fig. 1 der Tafel XXXV), bei Hämaturie, resp. hämorrhogischer Nephritis, braunröthlich oder gelblich (Fig. 1 und 2 der Tafel XXX).

Häufig findet man, ausser nicht organisirten Bestandtheilen, z. B. Uraten, Zellen (Nierenepithelien, rothe Blutkörperchen, Leukocyten) und deren Zerfallsproducte den hyalinen Cylindern aufgelagert.

Betreffs der Unterscheidung von Cylindroiden siehe diese, Seite 33.

Epithelialcylinder.

(Tafel XVI, Fig. 2; Tafel XX, Fig. 1; Tafel XXXII, Fig. 2.)

Sie sind ein untrügliches Kennzeichen einer mit Abstossung des Nierenepithels einhergehenden Erkrankung des Nierenparenchyms.

Man findet sie besonders im Beginn einer acuten, diffusen Nephritis, sowie bei der chronisch parenchymatösen Nephritis, der sogenannten grossen, weissen Niere.

Sie treten entweder als sogenannte Epithelschläuche (Fig. 1 der Tafel XX) auf, welche der (im Zusammenhange abgestossenen) epithelialen Auskleidung der Harncanälchen entsprechen, oder die (gewöhnlich körnig degenerirten) Nierenepithelien sind einer cylinderförmigen, hyalinen oder körnigen Grundsubstanz aufgeklebt (Fig. 2 der Tafel XVI), so dass der betreffende Cylinder ganz oder theilweise mit Epithelien besetzt erscheint. Beide Formen, die Epithelschläuche und die Epithelialcylinder, finden sich oft neben einander im Harne vor.

Die Epithelien charakterisiren sich durch ihre rundliche oder ovale Form, den granulirten Zellleib und den verhältnissmässig grossen Kern als Nierenepithelien.

Die Epithelschläuche sind der desquamativen Form der Nephritis eigen und finden sich demgemäss besonders bei der Scharlachnephritis; die Epithelialcylinder sind den übrigen Formen der parenchymatösen Nephritis eigen.

Beiden Formen können mineralische und organische Bestandtheile aufgelagert sein, so z. B. bei starker Verfettung der Epithelien findet

man grössere und kleinere Fetttröpfchen auf den genannten Cylindern (siehe Fig. 2 der Tafel XXXII).

Wachscylinder.

(Tafel XIV, Fig. 6; Tafel XVII, Fig. 5; Tafel XIX, Fig. 6 und Tafel XXXI.)

Man nimmt an, dass sie durch wachsartige Degeneration der Nierenepithelien entstehen.

Häufig findet man sie im Harne bei Amyloiddegeneration der Nieren (für die sie aber nicht charakteristisch sind!) und anderen schweren, chronischen Nierenerkrankungen, z. B. bei der Bleischrumpfniere, der rothen oder bunten Niere und anderen Formen der chronischen Nephritis. Ihre Anwesenheit im Harne ist stets von übler Prognose.

Die Wachscylinder besitzen ein sehr starkes Lichtbrechungsvermögen, eigenthümlich matten, opaken Glanz, sind homogen, meist gerade verlaufend, seltener gewunden (Tafel XVII, Fig. 5), scharf contourirt, manchmal mit seichten Einkerbungen versehen, häufig auch leicht gelblich gefärbt (Tafel XIV, Fig. 6). Sie sind oft auffallend breit, meist viel breiter als die hyalinen Cylinder. Bezüglich der Länge zeigen sie grosse Unterschiede. Sie sind oft vielfach zerklüftet (Tafel XXXI) und zerbrochen (manchmal durchziehen lange Risse den Cylinder), so dass man nur bei subtiler Behandlung des Harnsedimentes Cylinder mit grossem Längsdurchmesser findet. Mitunter findet man sie scharf abgeschnitten, mit kreisförmigem Querschnitt. Nur höchst selten sind die Wachscylinder mit körnigen Auflagerungen bedeckt.

Sie geben gewöhnlich keine Amyloidreaction (siehe Fig. 6 in Tafel XIX). Die sogenannten Amyloidcylinder als eine eigene Unterabtheilung der Cylinder zu registriren, erscheint nicht gerechtfertigt, da einerseits sowohl hyaline als auch andere Arten von Cylindern diese Reactionen geben können, andererseits positiver Ausfall der Amyloidreaction bei Nierencylindern (Rothfärbung auf Zusatz von Methylviolett — Mahagonibraunfärbung auf Zusatz von Jodlösung) noch nicht sicher für Amyloiddegeneration der Nieren spricht.

Granulirte Cylinder.

(Tafel XV, Fig. 6; Tafel XVII, Fig. 5; Tafel XXII, Fig. 6; Tafel XXXIII, Fig. 2; Tafel XXXIV u. s. w.)

Sie finden sich sowohl bei chronischer, diffuser, besonders interstitieller Nephritis, als auch bei acuten Nephritiden.

Sie sind durch und durch körnig, von ziemlich dunklem Aussehen, gewöhnlich kurz und dick, und werden nur durch degenerirte Nierenepithelien gebildet. Die Körnchen sind Eiweiss- oder (seltener) Fettpartikelchen von gröberer oder feiner Beschaffenheit,

so dass man grob- und feingranulirte Cylinder unterscheiden kann. In icterischem Harne zeigen die granulirten Cylinder icterische Beschaffenheit (Tafel XXIV, Fig. 3 und 4; Tafel XXVIII, Fig. 2).

Die feingekörnten, d. h. mit Körnchen amorpher Harnsalze bedeckten, hyalinen Cylinder unterscheiden sich von obigen Formen dadurch, dass sie gewöhnlich heller, schmäler und länger sind und ausserdem keine so dichte Körnung besitzen wie letztere, so dass man oft unregelmässige, durchsichtige, homogene Strecken an ihnen wahrnehmen kann, während an den granulirten Cylindern solche Lücken nur stellenweise, der Verzweigung der Harncanälchen entsprechend, sich finden. Ausserdem zeigen sie nie die den granulirten Cylindern eigenen Einbuchtungen und Contourirungen, welche der Aneinanderlagerung degenerirter Nierenepithelien entsprechen. Der hin und wieder zu machende Befund einzelner Epithelien in den Cylindern erleichtert natürlich die Unterscheidung wesentlich. Auch die Anwendung der Essigsäure (1 Tropfen), durch welche wohl die Uratkörnchen gelöst werden, nicht aber Eiweiss- und Fettpartikelchen, kann differentialdiagnostisch verwerthet werden.

Blutcylinder

(Tafel XIV, Fig. 2; Tafel XVI, Fig. 1; Tafel XXX, Fig. 2; Tafel XXXII, Fig. 1.)

heissen sowohl Cylinder, welche dicht mit rothen Blutkörperchen bedeckt sind (Tafel XVI, Fig. 1; Tafel XXX, Fig. 2; Tafel XXXII, Fig. 1), als auch cylindrische, in den Harncanälchen entstandene Blutgerinnsel.

Beide Formen sind ein sicheres, diagnostisches Merkmal für Nierenblutung, resp. acute Entzündung der Nieren.

Ausserdem können hyalinen oder granulirten Cylindern vereinzelte, rothe Blutkörperchen, vielleicht neben anderen Formbestandtheilen, aufgelagert sein (Tafel XIV, Fig. 2).

Die in den Cylindern eingeschlossenen, rothen Blutkörperchen sind bei frischen Blutungen gut erhalten, häufig aber ausgelaugt und dann entfärbt, sogenannte Bluttschatten darstellend, zuweilen in Folge der gegenseitigen Aneinanderpressung poikilocytotisch.

In den späteren Stadien der Nierenblutung überwiegen die Pigmentschollen über die cellulären Elemente, oder man findet beide als Einschlüsse von Cylindern. Sind alle Blutkörperchen eines Cylinders in Pigmentschollen zerfallen, so spricht man von Pigmentcylindern.

Pigmentcylinder.

Ausser durch Zerfall der Blutkörperchen von Blutcylindern in Pigmentschollen können derartige Gebilde auch durch reichliche Blutpigment-, Melanin- oder Indigo-Auflagerung auf andere Cylinder, sowie

durch Verklebung freien, in den Harncanälchen befindlichen Pigmentes entstehen.

Pigmentcylinder werden ausser in späteren Stadien der Nierenblutung auch bei Hämoglobinurie (man spricht in solchen Fällen von Hämoglobincylindern) und bei melanotischen Erkrankungen des Harnapparates (Nierensarcomen) gefunden.

Leukocytencylinder.

(Tafel XVI, Fig. 1; Tafel XXIII, Fig. 5; Tafel XXVI, Fig. 2 u. s. w.)

Sie kommen nicht sehr häufig, und zwar besonders bei suppurativer Nephritis vor. Man bezeichnet als solche gewöhnlich hyaline Cylinder, welche dicht mit Leukocyten belegt sind, aber auch cylindrisch geformte Haufen von Leukocyten, welche durch Fibrin oder Schleim mit einander verklebt sind. Die einzelnen Leukocyten können wohl erhalten sein, oder im Zustande der Degeneration sich befinden.

Fibrincylinder.

Selten beobachtet man bei Nierenblutungen Cylinder, welche nur aus geronnenem Fibrin bestehen.

Fettkörnchencylinder.

(Tafel XVI, Fig. 1; Tafel XXIX, Fig. 2; Tafel XXXII, Fig. 2; Tafel XXXIII, Fig. 2.)

Als solche bezeichnet man dicht mit grösseren oder kleineren Fetttröpfchen besetzte Cylinder, welche besonders bei fettiger Degeneration der Nieren sich finden.

Hodencylinder.

Sie stammen aus den Hodencanälchen, werden zuweilen bei Spermatorrhoe gefunden und sehen wegen ihrer blassen, homogenen Beschaffenheit den hyalinen Cylindern ähnlich, sind aber gewöhnlich viel breiter und meist auch länger als diese. In differential-diagnostischer Hinsicht wichtig ist hier das Fehlen von Albuminurie.

Mischformen von Cylindern und Auflagerungen auf Cylindern.

Nicht immer erscheinen die Cylinder in den oben geschilderten, reinen Formen; manchmal entstehen Mischformen.

Cylinder sind z. B. theilweise hyalin, theilweise gekörnt, d. h. mit Uraten u. s. w. bedeckt, oder ein Cylinder trägt neben rothen auch weisse Blutkörperchen oder auch noch Epithelien, oder einem Cylinder sind neben intacten Epithelien fettig zerfallene Zellen und Fettkörnchen aufgelagert, oder man findet neben Blutkörperchenresten Fettsäurenadeln oder Krystalle von oxalsaurem Kalk, oder man beobachtet an manchen Stellen eines Blutcylinders wachsartige Degeneration.

Behufs Unterscheidung hyaliner Cylinder mit Auflagerung amorpher Harnsalze von granulirten Cylindern siehe letztere, Seite 39 und 40.

Fig. 2 der Tafel XIV stellt einen hyalinen Cylinder dar, dem rothe und weisse Blutkörperchen sowie Urate aufgelagert sind.

Fig. 2 der Tafel XVI hyaline Cylinder mit Auflagerung von Epithelien.

Fig. 2 der Tafel XXXV hyaline icterische Cylinder mit Auflagerung icterisch gefärbter Epithelien.

Fig. 1 der Tafel XXXV einen hyalinen Cylinder, mit Fettkörnchenzellen belegt; dieselben sind durch Zusatz von Osmiumsäure braunschwarz gefärbt.

Fig. 4 der Tafel XVII einen hyalinen, mit Leukocyten und Fettsäurenadeln belegten Cylinder.

Pseudocylinder.

(Tafel XVI, Fig. 4; Tafel XXXV, Fig. 2.)

Es gibt gewisse Formationen organischer und anorganischer Natur, welche eine gewisse, äussere Aehnlichkeit mit wahren Harncylindern haben und deshalb zu einer Verwechselung mit letzteren Anlass geben können. Man nennt sie falsche Cylinder oder Pseudocylinder. Sie stehen — im Gegensatze zu den wahren Cylindern — meistens in gar keiner Beziehung zu den Erkrankungen der Niere.

Hierher gehören in erster Linie die schon erwähnten Cylindroide oder Schleimfäden (Seite 33). Auf ihre Unterscheidung von wahren Cylindern wurde schon oben eingegangen.

Es scheiden sich ferner zuweilen verschiedene Salze, z. B. Urate (saures, harnsaures Natron, saures, harnsaures Ammonium), bereits in den Harncanälchen aus und erscheinen dann in Cylinderform im Harne, oder es finden sich cylindrische Stückchen von Harnsedimenten, die sich in Schollen abscheiden, z. B. von Dicalciumphosphat (Tafel XVI, Fig. 4), oder gewisse Krystalle, z. B. Harnsäure (Tafel XVI, Fig. 4), oder Zellen (Tafel XXXV, Fig. 2) lagern sich zu cylinderförmigen Gebilden an einander. Auch Cholestearin und andere, die Nierencanälchen passirende Stoffe können Cylinderform annehmen; aber auch durch zufällige Aneinanderlagerung und Gruppirung verschiedener anderer (organischer und anorganischer) Stoffe können Cylinder vorgetäuscht werden. Diejenigen Formen, welche durch vollständige Ueberlagerung und Bedeckung von wahren Cylindern mit saurem, harnsaurem Natron, Bakterien, Pigment u. s. w. entstehen, sind mit Rücksicht auf ihre Grundsubstanz schon bei den wahren Cylindern abgehandelt worden.

Zur Unterscheidung der Pseudocylinder von wahren, mit Auflagerungen versehenen Cylindern genügt gewöhnlich Zusatz von etwas Säure (Salz- oder Essigsäure) und leichtes Erwärmen, worauf entweder

das cylindrische Gebilde verschwindet oder nach Auflösung der Harnsalze ein wahrer (gewöhnlich hyaliner) Cylinder zum Vorschein kommt.

Die wichtigsten Uratcylinder sind die im Harnsäure-Infarct der Neugebornen sich findenden Cylinder aus saurem, harnsaurem Ammoniak (Fig. 3 der Tafel XVI). Sie bilden mit den Kalkcylindern die sogenannten mineralischen Cylinder.

Mineralische Cylinder.

Cylinder von harnsaurem Ammoniak. Ammoniumuratcylinder

(Tafel XVI, Fig. 3)

findet man im Harne an Harnsäure-Infarct leidender Säuglinge und im Niereninfarct der Neugebornen selbst, und zwar ziemlich häufig innerhalb der beiden ersten Lebenswochen. Sie sind ohne pathognomonische Bedeutung.

Die Cylinder bestehen aus zusammengebackenen Kugeln von harnsaurem Ammoniak. Die Kugeln sind (gewöhnlich) nackt oder (seltener) eigenthümlich igelartig, mit hervortretenden feinen Spitzen versehen.

Entsprechend der Verzweigung der Harncanälchen sieht man zuweilen ein dünnes Stück des Cylinders von einem dickeren sich abzweigen.

In diagnostischer Hinsicht sind folgende Reactionen von Werth: Durch Zusatz von Kalilauge verschwindet der Cylinder rasch, desgleichen durch Salz- oder Essigsäure, auch sind in letzterem Falle nach einiger Zeit typische Harnsäurekrystalle zu beobachten.

Kalkinfarcte und Kalkcylinder.

Sie bestehen aus kohlensaurem und phosphorsaurem Kalk und werden besonders in den Nieren, zuweilen aber auch im Harne Erwachsener bei Nephrolithiasis vorgefunden. Sie bilden, wie die wahren Cylinder, wirkliche Abgüsse der Harncanälchen — im Gegensatze zu den Auflagerungen der genannten Salze und Urate auf Harncylindern, sowie den amorphen Massen dieser Salze, welche zuweilen cylinderartig geformt sind. Von den mit Uraten besetzten Cylindern, mit welchen diese Gebilde verwechselt werden können, lassen sie sich durch die mikrochemischen Reactionen unterscheiden, indem Urate in der Wärme und in Säuren sich leicht lösen, auch die typische Murexidreaction geben.

Bakteriencylinder

können dadurch entstehen, dass bei suppurativer Nephritis oder embolischer, parasitärer Nephritis, durch Pyämie oder andere Infectionskrankheiten verursacht, zahlreiche Bakterien — gewöhnlich sind es Eiter-

coccen — innerhalb der Harncanälchen wahren Cylindern aufgelagert werden oder einfach, ohne Vermittelung von Cylindern, zu cylindrischen Gebilden an einander gepresst werden. Die Bakterien können aber auch aus den äusseren Harnwegen stammen und sich dort an Cylinder anlagern oder selbst zu cylindrischen Gebilden an einander legen.

Von grob granulirten Cylindern sind sie durch ihre ganz gleichmässige Beschaffenheit der Körperchen, durch ihre Färbbarkeit (durch Anilinfarben) und durch ihre Widerstandsfähigkeit gegen Säuren und Alkalien zu unterscheiden.

Die Diagnose auf Bakteriencylinder darf nur bei frischem Harne gemacht werden. In älteren Harnen findet man nämlich nicht selten in dem Bakteriensedimente die betreffenden Parasiten, ebenso wie die Urate, in cylindrischer Anordnung (Tafel XV, Fig. 5).

Bestandtheile von Neubildungen bei Geschwülsten der Harnwege (Epithelkrebs und Zottenkrebs der Blase).

(Tafel IX, Fig. 1; Tafel XVI, Fig. 5 und 6; Tafel XVII, Fig. 6.)

Im Harne sind zuweilen Theile von Neubildungen (namentlich von Papillomen der Blase) nachzuweisen, besonders wenn leichte Excursionen des Katheters in der Harnblase vorhergegangen sind, und die betreffende Geschwulst im Zustande des Zerfalls sich befindet. Die aus Bindegewebsbündeln bestehenden Geschwulstfetzen, welche sich schon makroskopisch durch ihr hellröthliches oder weissliches Aussehen zu erkennen geben, sind häufig schon ohne weitere Behandlung als solche unter dem Mikroskope zu erkennen (Tafel XVI, Fig. 5 und 6), können aber auch wie Schnittpräparate mit Farblösungen behandelt (Tafel XVII, Fig. 6) und so der Erkenntniss noch zugänglicher gemacht werden, indem die zottige Structur sowie die dicke Epithelschicht die mikroskopische Diagnose sicher ermöglichen.

Die Differentialdiagnose auf Sarcom, Carcinom, Papillom der Blase kann gewöhnlich nur bei Abgang grösserer Stückchen sicher gestellt werden, wenn eine Härtung und Färbung der letzteren vorgenommen wird.

Bei Zottenkrebs (papillösem Fibrom) ist, wenn nicht gerade nekrotischer Zerfall der Geschwulst besteht, im Allgemeinen häufiger als bei primärem Epithelkrebs der Blase die mikroskopische Diagnose zu stellen, insofern hier lange, am Ende abgerundete, gelappte, bindegewebige Stränge (Zotten) zu erkennen sind, welche von Blutgefässschlingen durchzogen und mit unregelmässigem Epithel überkleidet sind oder einfache polypöse Wucherungen, die nackte Oberfläche besitzen, insofern das Epithel abgestossen ist. Bei Epithelkrebs dagegen ist nur dann, wenn der Tumor in Zerfall begriffen ist und charakteristische,

zusammenhängende, nekrotische Gewebsstückchen (Gruppen und Nester von unregelmässig geformten Krebszellen, die durch bindegewebige Züge umschlossen sind) neben Hämatoidinkrystallen nachgewiesen werden können, eine Diagnosestellung ermöglicht.

Auf Grund des Befundes einzelner, auf Krebs verdächtiger, polymorpher Zellen aber eine Geschwulstdiagnose zu stellen, ist nur in den seltensten Fällen möglich, insofern Epithelien der Harnwege sehr schwer von wirklichen Krebs- oder Sarkomzellen zu unterscheiden sind.

Der betreffende Harn, welcher Geschwulstpartikelchen enthält, ist gewöhnlich mit Eiter und Blut gemengt, d. h. Cystitis geht meist nebenher.

Die Abbildungen in den Fig. 5 und 6 der Tafel XVI und Fig. 1 der Tafel IX entsprechen frischen, ungefärbten Geschwulstfetzchen bei schwacher und bei stärkerer Vergrösserung.

Fig. 5 und 6 der Tafel XVI stammen von einem an Zottenkrebs der Blase leidenden Manne, bei dem bei jedesmaliger Katheterisirung einzelne Geschwulstfetzchen abgestossen und mit dem Harne aus der Blase entleert wurden. Ein solches Fetzchen wurde nach der Härtung in Alkohol geschnitten und mit Eosin-Hämatoxylin gefärbt (Tafel XVII, Fig. 6).

Fig. 1 auf Tafel IX stammt aus dem Harne einer an Uteruscarcinom und secundärem Blasencarcinom leidenden Frau. Es bestand weder Icterus der Haut, noch fand sich Gallenfarbstoff im Harne, wohl aber waren Spuren von Blut darin nachzuweisen. Man sieht zwischen den polymorphen Zellen des Carcinomgewebes zu Büscheln angeordnete, nadelförmige Hämatoidinkrystalle, d. h. von derselben Farbe und Beschaffenheit (leicht löslich in Chloroform) wie die Bilirubinkrystalle, aber auch vereinzelte, rhombische Täfelchen von Hämatoidin.

Neoplasmen der Niere sind als solche auf klinisch-mikroskopischem Wege, d. h. durch mikroskopische Untersuchung des Harnes, erfahrungsgemäss nicht zu diagnosticiren.

Mikroorganismen.

A) Pflanzliche Mikroorganismen im Harne.

Der Harn bietet, besonders bei höherer Aussentemperatur, einen sehr günstigen Nährboden für die verschiedensten Bakterien und fällt durch die Entwicklung einzelner dieser Organismen sogar oft einem Zustande der Zersetzung anheim (siehe das Capitel: „Saure und alkalische Harngährung“, Seite 56).

Man findet im frischen Harne eines gesunden Menschen niemals, wohl

aber sonst, Bakterien sehr häufig, besonders bei Cystitis, Diabetes u. s. w., und zwar sowohl Spaltpilze (Schizomyceten) als Hefe- und Schimmelpilze.

Spaltpilze stammen aus den Harnwegen oder gelangen nach Entleerung des Harnes in denselben aus der Luft oder werden durch unreine Katheter auf den Harn übertragen oder endlich gelangen von aussen — bei Lähmung des Sphincter vesicae — durch die Harnröhre in die Blase. Selbst hochgradige Trübungen oder sogar Sedimente des Harnes können vorwiegend oder ausschliesslich aus Bakterien, resp. Spaltpilzen, bestehen. Eine Bakterientrübung wird weder durch Säuren noch Alkalien noch durch Erwärmen verändert und unterscheidet sich von anderweitigen Sedimenten theils dadurch, theils durch die ausbleibende Klärung beim Sedimentiren (selbst beim Centrifugiren) oder Filtriren, sowie die Färbbarkeit durch Anilinfarben und die mikroskopische Untersuchung, wobei die meisten Bakterien in lebhaft tanzender Bewegung angetroffen werden.

1. Nicht pathogene Spaltpilze.

Mikrococcus und Bacterium ureae.

(Tafel XVIII, Fig. 5; Tafel XIX, Fig. 1; Tafel XX, Fig. 2.)

Normaler, frisch gelassener Harn ist völlig pilzfrei, wohl aber enthält jeder normale und pathologische Harn nach kürzerem oder längerem Stehen eine Reihe von Mikroorganismen, besonders Spaltpilze, welche sich in der Folge bis in's Ungeheure vermehren und dann Zoogloeahaufen bilden.

In ammoniakalisch gährenden Harnen finden sich regelmässig Spaltpilze, und zwar sowohl das sogenannte Bacterium ureae (Tafel XIX, Fig. 1: blau gefärbt und Tafel XX, Fig. 2), meist nicht so lang aber dicker als Tuberkelbacillen, als auch der oft lange Coccenketten bildende Mikrococcus ureae (Tafel XVIII, Fig. 5: ungefärbt und gefärbt).

Das feine, schillernde Häutchen an der Oberfläche alkalischer Harne enthält diese Gebilde in zahlloser Menge, ja besteht oft nur aus diesen Pilzen. Die einzelnen Stäbchen (gewöhnlich Kurzstäbchen, wie in Fig. 2 der Tafel XX) und Coccen findet man meist in lebhaft tanzender Bewegung. Sie entsprechen nicht einer, sondern mehreren im Harne vorkommenden Spaltpilzarten, wie v. Leube zuerst nachgewiesen hat.

Durch sie wird (bei der alkalischen Harngährung, siehe Seite 56) der Harnstoff des Harnes in Ammoniumcarbonat umgewandelt, wodurch die alkalische Reaction des Harnes zu Stande kommt.

Das Vorhandensein der obengenannten, meist in lebhafter Bewegung befindlichen Pilze lässt den einfach alkalischen Harn meist sicher von alkalisch gegohrenem unterscheiden.

Sarcine.

(Tafel XXI, Fig. 1.)

Sie wird, da sie gewöhnlich kleiner ist als Sarcina ventriculi, als Sarcina urinae bezeichnet. Dieselbe stellt abgerundete Würfel dar, die durch zwei, rechtwinklig sich kreuzende Linien nochmals in vier kleinere Felder getheilt sind.

Die Sarcinepilze finden sich selten vereinzelt, meist sind sie zu grösseren Packeten vereinigt. Sie kommen in sauren, neutralen und alkalischen Harnen, besonders aber in letzteren vor.

Ihr Befund ist ohne pathologische Bedeutung.

Leptothrix buccalis

wird nur selten, und zwar gewöhnlich in diabetischem Harne gefunden und stammt wahrscheinlich aus dem Präputialsack.

Oidium albicans, der Soorpilz (dieser zu den Fadenpilzen gehörig),

wird gleichfalls sehr selten im Harne gefunden und in solchem Falle aus Vulva oder Vagina mitgeführt.

2. Pathogene, pflanzliche Mikroorganismen.

Tuberkelbacillen im Harn. Nierentuberkulose.

(Tafel XVIII, Fig. 6; Tafel XIX, Fig. 1; Tafel XXXVI, Fig. 1.)

Man findet Tuberkelbacillen im Harne sowohl bei allgemeiner Miliartuberkulose (dann nur immer einzelne Exemplare!), als auch bei localisirter, käsiger, ulceröser Tuberkulose des Urogenitalapparates (Niere, Blase, Prostata, Hoden). Im letzteren Falle ist der Befund besonders wichtig und von grosser diagnostischer Bedeutung. Deshalb soll in Folgendem nur auf die chronische Form der Tuberkulose Rücksicht genommen werden.

In frischem Harne ist der positive Ausfall der Untersuchung des Harnes auf Bacillen, entgegen dem Befunde im Sputum, meist nur sehr spärlich und nur durch sorgfältige und mehrmalige Untersuchung des Sedimentes nach der Centrifugirung des Harnes zu erzielen, manchmal aber können auch durch einfache, mikroskopische Untersuchung des Spitzglassedimentes Tuberkelbacillen in grösserer Menge aufgefunden werden. Dieser Befund ist dadurch zu erklären, dass sich mitunter käsige Gewebspartikelchen loslösen und dem Harne beimischen. Gleichzeitiges Vorhandensein von Cylindern und anderen, aus der Niere stammenden Partikelchen ist für die Diagnose „Nierentuberkulose“ verwerthbar, wie überhaupt die Localisation der Tuberkulose (Tuberkulose der Nieren, Blase, Prostata, des Hodens) aus den Begleitsymptomen zu eruiren ist.

Ein negatives Ergebniss der Untersuchung schliesst natürlich das Vorhandensein der Tuberkulose der Harnwege nicht aus.

Bei Anwesenheit von Tuberkelbacillen im Harne ist derselbe sauer, wenigstens so lange die Blase am Krankheitsprocesse unbetheiligt ist, und eiweisshaltig.

Bei Vorhandensein von Urat- oder Phosphatniederschlägen ist, behufs deren Auflösung und Behandlung, der Zusatz des Sehlen'schen Reagens (4 Borax, 4 Borsäure: 100 Wasser) zum Harne vor der Sedimentirung empfehlenswerth.

Das Sediment ist, behufs Untersuchung auf Tuberkelbacillen, in kleinen Portionen auf Objectträger zu bringen, daselbst anzutrocknen und nach der Ziehl-Neelsen'schen Methode zu färben.

Zur Unterscheidung der Tuberkelbacillen von Smegmabacillen ist in zweifelhaften Fällen an die Säureentfärbung die Entfärbung in Alkohol anzuschliessen, wobei die Smegmabacillen sich prompt entfärben.

Man findet die Tuberkelbacillen, welche bei Anwendung obengenannter Färbungsmethode mit Carbolfuchsin-Methylenblau als rothe Stäbchen im blauen Untergrunde sich abheben (Tafel XVIII, Fig. 6; Tafel XIX, Fig. 1), meist in grossen, dichten Haufen oder einzelnen, dicht gedrängten Gruppen beisammen liegen. (Schon bei schwacher Vergrösserung sind die rothen Stellen auf blauem Grunde zuweilen erkennbar!)

Die Bacillenhaufen sind häufig von einer schwach rosaroth gefärbten Zone umgeben, welche wahrscheinlich Ausscheidungs- und Zerfallsproducten der Tuberkelbacillen in der umgebenden Schleimschicht ihre Entstehung verdankt, oft aber auf ungenügende Entfärbung zurückzuführen ist. Nicht zu übersehen ist, dass bei abnormer Communication der Blase mit dem Mastdarm oder bei Incontinentia urinae et alvi aus dem Stuhl stammende Tuberkelbacillen dem Harne beigemischt sein können.

In Fig. 6 der Tafel XVIII, die einem frischen, centrifugirten Harne entstammt, finden sich grössere, roth gefärbte Gruppen von Tuberkelbacillen neben anderen (blau gefärbten) Spaltpilzen und Eiterkörperchen.

Fig. 1 der Tafel XIX entstammt einem Harne nach längerem Stehen desselben. Die Tuberkelbacillen sind roth, die übrigen Spaltpilze sowie die Kerne der Eiterkörperchen blau gefärbt.

Fig. 1 der Tafel XXXVI stellt das Sediment eines Falles von Nierentuberkulose dar. In demselben befanden sich ausser Bacillenhaufen (in der Figur nicht dargestellt) rothe und weisse Blutzellen, die ersteren vielfach verändert, poikilocytotisch, manchmal sogenannte Blutschatten darstellend, ferner Nierenepithelien, Plattenepithelien, hyaline

Cylinder, Blutkörperchencylinder, Fettsäurenadeln, fettiger und körniger Detritus, theils frei, theils in Zellen und Cylinder eingelagert, Rundzellen, geschrumpft und gequollen, endlich verschiedene Zellen und Cylinder, durch Blutfarbstoff theils schwächer theils stärker tingirt.

Gonokokken.

(Tafel XVIII, Fig. 4; Tafel XIX, Fig. 2.)

Die Gonokokken, deren Nachweis grosse, praktische Bedeutung hat, werden nicht blos bei frischer eitriger, gonorrhoischer Urethritis des Mannes und Weibes im Harnsedimente gefunden, insofern die eitrigen Elemente durch den Harn herausgeschwemmt werden, sondern zuweilen auch bei gonorrhoischer Entzündung des Uterus und der Tuben.

Daneben finden sich häufig Eiterkokken, namentlich bei Vorhandensein von eitriger Cystitis; ja man findet hier zuweilen nur Eiterkokken, keine Gonokokken.

Zum Nachweise der letzteren fertigt man einfach von dem betreffenden Sedimente Deckglas-Trockenpräparate an (oder streicht das Sediment auf Objectträger), fixirt dieselben durch mehrmaliges Durchziehen durch die Flamme einer Spiritus- oder Gaslampe, färbt sie mit einer concentrirten, wässerigen Lösung eines basischen Anilinfarbstoffes, z. B. Methylenblau, Fuchsin, Gentianaviolett, mehrere Secunden lang, spült sie in Wasser ab und trocknet sie. Die getrockneten Deckgläser kann man vermittelst Kanadabalsam auf dem Objectträger fixiren, oder (direct nach der Abspülung mit Wasser) zwischen Deckglas und Objectträger einen Tropfen destillirten Wassers bringen.

Die Gonokokken (Fig. 4 der Tafel XVIII und Fig. 2 der Tafel XIX), welche leicht mit stärkeren Trockensystemen erkannt werden, bilden Diplokokken, deren Glieder aber nicht wie beim Fränkel'schen Diplococcus zugespitzt, sondern abgerundet und etwas kürzer als bei jenem sind. Dadurch, dass die concaven Flächen der beiden, durch einen schmalen Spalt getrennten Halbkugeln einander zugekehrt sind, gewinnen sie das Aussehen von Semmeln oder Kaffeebohnen. Zuweilen bilden sie in Folge weiterer Theilungsvorgänge Tetradenform.

Man findet sie frei meist nur vereinzelt (manchmal allerdings auch kleinere Gruppen bildend) zwischen den Eiterkörperchen, gewöhnlich aber liegen sie im Protoplasma dieser Zellen und bilden hier kleine Häufchen (niemals Kettenform!), welche bei rascher Vermehrung bald den ganzen Zellleib ausfüllen, den Kern jedoch frei lassen. Diese intracelluläre Anordnung der Gonokokken ist charakteristisch, ebenso wie der Umstand, dass sie Anilinfarben leicht aufnehmen, sich aber sowohl bei Anwendung des Gram'schen Verfahrens (Behandlung mit Anilinwasser, Gentiana-

violett und Jodjodkalium) als bei längerer Einwirkung von Alkohol entfärben. Dieses Verhalten der Gonokokken ist zur Unterscheidung derselben von Pseudogonokokken in zweifelhaften Fällen wichtig.

Ueber die Beschaffenheit der im Harne umherschwimmenden Urethralfäden, welche auch zum Nachweise der Gonokokken benutzt werden können, wurde schon früher (Seite 34) das Nöthige gesagt.

Fig. 2 der Tafel XIX (Methylenblaufärbung) entstammt einem Harnsedimente bei frischer Gonorrhö. Die Gonokokken sind theils ekto-, theils endo-globulär, d. h. in letzterem Falle in die Leibessubstanz von Leukocyten eingelagert. Die charakteristische, semmelartige Form je zweier, leicht concaver Halbkugeln (die concaven Flächen einander zugekehrt) erscheint deutlich ausgesprochen.

3. Andere pathogene Spaltpilze.

Meist nur durch Anwendung des Culturverfahrens erlangen dieselben diagnostische Bedeutung; deshalb soll auf dieselben hier nur kurz hingewiesen werden.

Eiterbakterien.

(Tafel XIX, Fig. 4; Tafel XXI, Fig. 2; Tafel XXIV, Fig. 1.)

Eiterbakterien, d. h. Staphylokokken (resp. Staphylococcus pyogenes aureus) zu kleineren oder grösseren Gruppen, z. T. in Traubenform, vereinigt (Tafel XIX, Fig. 4) und Streptokokken (Streptococcus pyogenes) in ketten- oder rosenkranzartiger Anordnung (Tafel XXIV, Fig. 1 und Tafel XXI, Fig. 2) findet man im Harne bei eitrigen Processen der Niere (embolischer Nephritis, eitriger Pyelonephritis) und der Harnwege, besonders Cystitis, oder bei Durchbruch von Eiter aus den Nachbarorganen in die Harnwege, meist in Verbindung mit Eiterkörperchen. Häufig sind sie nur der Ausdruck einer in den Harnorganen sich abspielenden Secundärerkrankung, so bei manchen acuten Nephritiden (Fig. 1 der Tafel XXIV), z. B. nach Scharlach. Bei Erysipel sind hin und wieder Streptokokken, bei Endocarditis und Osteomyelitis Staphylococcus aureus im Harne gefunden worden.

Bacterium coli commune.

(Tafel XXI, Fig. 2; Tafel XXIV, Fig. 1.)

Bacterium coli commune, wohl immer aus dem Darm eingewandert, findet sich häufig im Harne bei den verschiedensten Erkrankungen des Harnapparates, bei Scharlachnephritis (Tafel XXI, Fig. 2 und Tafel XXIV, Fig. 1), Cystitis u. s. w. Es tritt in verschiedenen Grössen auf, gewöhnlich aber in Form von kurzen, schlanken Stäbchen,

die häufig zu zweien stehen, manchmal aber auch Ketten und grössere Gruppen bilden (Fig. 1 der Tafel XXIV). Mit Sicherheit kann es nur durch das Culturverfahren erkannt werden.

Es ist leicht färbbar, entfärbt sich aber bei Ausführung der Gram'schen Methode.

Recurrensspirillen und Rotzbacillen.

Recurrenspirillen findet man nur sehr selten in bluthaltigem Harne bei Febris recurrens, wenn diese mit hämorrhagischer Nephritis complicirt ist,

ebenso Rotzbacillen bei Rotz.

Typhusbacillen.

Typhusbacillen sind hin und wieder bei Typhus abdominalis im Harne gefunden worden, doch ist gerade hier das Culturverfahren von ausschlaggebender Bedeutung für die Diagnose.

Ausser den genannten Spaltpilzen können noch viele andere, theils nicht pathogene, theils pathogene, im Harne gefunden werden; so findet man häufig lange Wuchsformen von Stäbchenbakterien (siehe Fig. 3 der Tafel XIX), die sich erst durch das Culturverfahren genauer differenziren lassen.

Wenn reichlich Spaltpilze im Harne vorhanden sind, können sie sich zu cylinderförmigen Gebilden — Spaltpilzcylindern — zusammenballen (siehe hierüber Seite 43 und 44).

Sogenannte idiopathische Bakteriurie.

Manchmal wird bakterienhaltiger Harn entleert, in welchem durch einfache, mikroskopische Untersuchung direkt nach der Harnentleerung in dem centrifugirten Sedimente ohne Zuhilfenahme des Culturverfahrens zahlreiche, pathogene Bakterien, meist Staphylokokken (Fig. 4 der Tafel XIX), aber — im Gegensatze zu anderen bakterienhaltigen Harnen — nur sehr wenige Leukocyten und Epithelien der Harnwege nachgewiesen werden können.

Ein derartiger Harn ist — frisch gelassen — trübe, im Uebrigen in Bezug auf Farbe, Geruch und sonstige Beschaffenheit völlig normal.

Actinomycesdrusen

findet man zusammen mit eitrigen Partikeln im Harne in Form von kleinen, gelben, grieslichen Körnchen nur bei Actinomycose der Harnorgane, resp. bei metastatischen Abscessen in den Nieren. (Sehr seltenes Vorkommniss!)

Hefepilze (Torula urinae, Saccharomyces).

(Tafel XX, Fig. 3 und Tafel XXI, Fig. 4 und 5)

sind Sprosspilze ohne pathologische Bedeutung, welche sich durch Knospung vermehren. Sie stellen theils zusammenhängende, theils isolirte, glatte, glänzende, stark lichtbrechende, ovale Zellen dar von verschiedener Grösse, etwa von der Grösse der Leukocyten oder etwas kleiner. Häufig liegen sie vereinzelt; lagern sie aber zusammen, so findet man sie in Reihen geordnet, nach Art eines Rosenkranzes, oder zu Haufen vereinigt. Häufig sieht man an ihnen Fortpflanzung durch Sprossenbildung, d. h. eine oder mehrere, kleine, in Abschnürung begriffene Zellen lagern knospenartig einer grossen Zelle auf.

Wenn Harn längere Zeit an der Luft gestanden hat und in die sogenannte saure Harngährung übergeht, findet man häufig vereinzelte Hefezellen im Harne. Sie verursachen die saure Gährung des Harnes (siehe diese, Seite 56), können sich aber bei Abwesenheit von Zucker im Harne nicht vermehren.

Besonders häufig, und hier sehr schöne und grosse Zellformen, ja manchmal Mycelien bildend, findet man die Saccharomycespilze im Zuckerharne, häufig schon im frisch gelassenen, besonders aber bei Gährung desselben, wo sie unter Kohlensäureentwicklung den Zucker zum Verschwinden bringen. Findet man sie reichlich im Harne, so deutet ihr Vorkommen stets mit Wahrscheinlichkeit auf Glycosurie hin.

Von Leukocyten können die Saccharomycespilze durch die Sprossbildung, ihr stärkeres Lichtbrechungsvermögen sowie den Mangel an Körnung gut unterschieden werden. Zur sicheren Unterscheidung von Leukocyten ist der Zusatz von Essigsäure dienlich, wobei die Saccharomycespilze unverändert bleiben, die Kerne der Leukocyten stärker hervortreten (Tafel XIV, Fig. 5).

Schimmelpilze (Fadenpilze).

(Tafel XX, Fig. 4, 5 und 6; Tafel XXI, Fig. 3 und Tafel XXIV, Fig. 6.)

Wenn man den Harn unbedeckt längere Zeit stehen lässt, so können sich in demselben Sporen einzelner Hyphomyceten, die in der Luft enthalten sind, ansiedeln. Die Entwicklung dieser Organismen an der Oberfläche des Harnes hat für die klinisch-mikroskopische Diagnose keinerlei Bedeutung.

Am häufigsten findet man das Penicillium glaucum (Fig. 4 der Tafel XX) mit seinen grossen Mycelien. Auffallend gross sind die runden Sporen desselben, welche mitunter durch aufsitzende Urate bräunlich verfärbt sind, häufig im Zustande der Keimung sich befinden und keulenförmige Gebilde darstellen. Ihr Mycelium ist vielfach verzweigt.

Geräth der diabetische Harn nach Ablauf der alkoholischen Gährung in Fäulniss, so bilden sich reichlich Schimmelpilze, welche eine dicke, weisse Kahnhaut an seiner Oberfläche bilden.

Schimmel- und Sprosspilze sind ohne Einleitung des Culturverfahrens oft schwer zu unterscheiden, besonders wenn es sich um Involutionszustände der genannten Pilze handelt, wie solche häufig im Harne sich finden.

B) Thierische Parasiten.

Entozoën. Bei Echinococcus der Harnwege und der Nieren oder Durchbruch eines solchen aus der Nachbarschaft in die Harnwege können Stückchen von Echinococcusblasen und Hacken oder ganze Tochterblasen (Scolices) durch den Harn entleert werden.

Die letzteren charakterisiren sich als weisse, helle Bläschen, deren Wand eigenthümlich geschichteten Bau, sowie die Neigung sich einzurollen zeigt.

Die Ausstossung derartiger Echinokokkenbestandtheile erfolgt gewöhnlich unter den Erscheinungen der Nierenkolik, und es finden sich ausser Echinokokkenbestandtheilen auch rothe Blutkörperchen, Leukocyten und andere Formbestandtheile im Harne vor.

Filaria sanguinis.

Bei der tropischen Haematochylurie beobachtet man im Harne häufig Embryonen von Filaria sanguinis (eines Nematoden), von zartem Bau, in einer feinen Scheibe liegend und meist in lebhafter Bewegung, welche ihren Sitz in den Lymphgefässen der Blase haben.

Distoma haematobium.

Bei der ägyptischen Haematurie, der Bilharziakrankheit, finden sich neben Blut, Eiter und Fett die Eier von Distoma haematobium (eines Trematoden, Saugwurmes), theils frei, theils in Flocken des Harnsedimentes, besonders reichlich in den Blutgerinnseln eingeschlossen. Dieselben sind oval, mit körnigem Inhalte versehen, etwa 0,12 mm lang und 0,05 mm breit; an einem Pole derselben, oder in dessen Nähe, befindet sich ein kleiner Stachel.

Strongylus gigas.

Strongylus gigas, der Pallisadenwurm (ein Rundwurm, dessen Sitz im Nierenbecken) verursacht Pyurie und Hämaturie. Die Eier sind oval, von bräunlicher Farbe; an ihrer Kapseloberfläche finden sich zahlreiche, seichte Eindrücke.

Infusorien.

Cercomonas s. Bodo urinarius

(Abbildung bei Eichhorst, Lehrbuch der klinischen Untersuchungsmethoden u. a. a. O.)

findet sich mitunter in alkalischen Harnen, besonders bei Cholera, ist aber ohne pathologische Bedeutung. Es besteht aus ovalem oder rundlichem Körper, ist etwas kleiner als ein Leukocyt, d. h. von 0,012 mm Länge und 0,007 mm Breite, und lässt im vorderen Drittel des Zellkörpers einen Kern erkennen; sein vorderes Ende ist mit einer oder zwei, lebhaft schwingenden Geisseln versehen. Mit Hilfe dieser Geisseln kann sich das Infusorium ausserordentlich rasch fortbewegen. Die Vermehrung desselben erfolgt durch Theilung.

Trichomonas vaginalis.

(Abbildung bei W. Janowski, Zeitschrift für klinische Medicin, Bd. 31, 1897.)

Auch Trichomonas vaginalis kann im Harne von Frauen gefunden werden, insofern es aus beigemischtem Vaginalschleim stammen kann. In vereinzelten Fällen ist es auch im Harne des Mannes — und dann wahrscheinlich aus der Urethra stammend — gefunden worden. Es ist oval, im Mittel 14 Mikra lang, besitzt an seinem vorderen Ende 1—3 geisselartige Fortsätze, auf einer Seite einen undulirenden Saum und am hinteren Ende einen stachelartigen Fortsatz. Meist wird das Thierchen, welches ohne pathologische Bedeutung zu sein scheint, in lebhafter Bewegung angetroffen.

Amöben. Fliegenlarven.

In seltenen Fällen sind Amöben im Harne beobachtet worden, sowie Fliegenlarven. Letztere, und zwar besonders die Larven der sogenannten Schweissfliege, können sich namentlich in der warmen Jahreszeit im Harne vorfinden.

Oxyuris vermicularis.

Auch Oxyuris vermicularis und dessen Eier sind schon im Harne kleiner Mädchen gefunden worden, insofern sie von der Vulva bei der Harnentleerung fortgespült wurden.

Pediculi pubis.

Auch diese werden mitunter im Harnsedimente vorgefunden.

III.

Charakteristik der Harnsedimente

in normalen und pathologischen Zuständen.

Sediment des normalen, sauren Harnes.

Bei einfachem Absetzenlassen des Harnes gesunder Individuen erst nach einigen Stunden, bei Anwendung der Centrifuge schon nach wenigen Minuten, bildet sich eine durchscheinende Schleimwolke, die sogenannte Nubecula. Untersucht man dieselbe mikroskopisch, so findet man einzelne Epithelien der Harnwege, Leukocyten sowie einige Salze, amorph oder in Krystallform (z. B. Urate, Calciumoxalat).

Wenn die saure Beschaffenheit des Harnes unter gewissen, physiologischen Zuständen, z. B. gesteigertem Stoffwechsel, vermehrter Muskelanstrengung, zunimmt, so kann es auch zur Ausscheidung von reiner, krystallinischer Harnsäure kommen.

Da beim weiblichen Geschlechte sich auch Epithelien der Vulva und Vagina dem Harne beimischen, ist der Gehalt oben genannter Schleimwolke an Epithelien hier ein reichlicherer.

Wird Harn von neutraler Reaction entleert, oder steht derselbe längere Zeit, so kann das Sediment ausser organisirten Elementen amorphes Tricalcium- und Trimagnesiumphosphat sowie Calciumdiphosphat in Krystallform enthalten.

Im Sedimente bei alkalischer Reaction des Harnes, z. B. nach reichlichem Genusse von Vegetabilien, im Zustande der Verdauung, nach warmen Bädern, können sich alle jene Salze (Calciumcarbonat, Ammoniumurat, Ammoniummagnesiumphosphat u. s. w.) finden, die bei der alkalischen Harngährung in so reichlicher Menge zur Ausscheidung gelangen.

Sediment aus dem Harne des Neugeborenen.

(Tafel XXI, Fig. 4.)

Man kann den Harn nur gewinnen, indem man den Genitalien eines Neugeborenen männlichen Geschlechtes ein Reagensglas oder Condom vorbindet.

In demselben können sich finden: amorphe Harnsalze, Schollen von Dicalciumphosphat, unregelmässige, fünf- und sechsseitige, dicke Tafeln bildende Harnsäurekrystalle, ausserdem Spross- und Schimmelpilze, Stärkekörnchen (vom Puder stammend, in obengenannter Figur nicht dargestellt), Epithelien, endlich Ammoniumuratcylinder (siehe hierüber das Capitel „Cylinder“, Seite 43).

Harn im Zustande der sauren Gährung.

(Tafel XXI, Fig. 5.)

An kühlem Orte in reinem, bedecktem Glase aufbewahrt, zeigt normaler Harn eine von Tag zu Tag an Stärke znnehmende, saure Reaction. Diesen Zustand, welcher unter Trübung und dunklerer Färbung des Harnes einhergeht, bezeichnet man als saure Harngährung. Sie entsteht durch die Entwicklung eigenartiger Gährungspilze.

Erst nach Ablauf mehrerer Tage (manchmal erst nach Wochen) nimmt diese Art der Harngährung ab und macht der alkalischen Gährung, welche von grösserer, praktischer Wichtigkeit ist, Platz.

Mikroskopisch findet man (siehe Fig. 5 der Tafel XXI) im Harne zur Zeit der sauren Gährung:

Gelbgefärbte Krystalle der Harnsäure in verschiedenen Grössen und Krystallformen*), Krystalle von oxalsaurem Kalk und vereinzelte, manchmal auch in kleinen Ketten zusammenhängende Gährungspilze (Torula, Saccharomyces urinae). Zuweilen finden sich auch krümmliche Massen von saurem, harnsaurem Natron.

Harn in alkalischer Gährung.

(Tafel XXI, Fig. 6; Tafel XXII, Fig. 1 und 2.)

Die ammoniakalische Harngährung tritt direct bei offen stehendem, normalem und pathologischem, hellem oder dunklem Harne, der längere

*) Die Entstehung dieser Krystalle durch die saure Harngährung wird nicht allseitig anerkannt. Viele leugnen den Vorgang der sauren Gährung überhaupt und fassen die krystallinische Ausfällung der Harnsäure als Folge einer chemischen Veränderung auf, indem das im Harn gelöste saure, phosphorsaure Natrium dem gleichfalls gelösten harnsauren Natrium allmählich mehr und mehr Natrium entzieht.

Zeit der Luft ausgesetzt war, auf, und wird durch die Wärme begünstigt, oder sie schliesst sich an die saure Harngährung an.

Zeit des Auftretens und der Dauer der sauren sowohl als der alkalischen Harngährung ist sehr verschieden und von der Aussentemperatur und der ursprünglichen Beschaffenheit des Harnes abhängig. Die ammoniakalische Harngährung tritt in der heissen Jahreszeit schon nach einigen Stunden, im kühlen Raume erst nach mehreren Tagen ein. Ferner zersetzen sich eiter- und bluthaltige Harne besonders leicht, namentlich wenn sie in unsauberen Gefässen aufbewahrt werden.

Zuweilen wird auch ein in ammoniakalischer Gährung befindlicher Harn schon direct aus der Harnblase entleert, besonders wenn bereits früher nicht sterile Katheter und Sonden in die Harnblase eingeführt wurden, in anderen Fällen wieder tritt die alkalische Harngährung, oft ohne nachweisbare Ursache, äusserst frühzeitig nach der Harnentleerung ein.

Wohl zu unterscheiden von einem derartigen Harne ist der alkalisch reagirende Harn, welcher auch bei Gesunden nach dem Genusse kohlensaurer Alkalien und pflanzensaurer Salze beobachtet wird. Hier entstehen nicht, wie bei den in ammoniakalischer Harngährung befindlichen Harnen, weisse Salmiaknebel, wenn man einen in Salzsäure getauchten Glasstab über das Gefäss hält, hier wird ferner eingetauchtes Lakmuspapier (durch die fixen Alkalien) dauernd blau gefärbt.

Unter dem Einflusse von Mikroorganismen (Micrococcus und Bacterium ureae und anderer Stäbchenbakterien) wird der Harn blassgelblich und nimmt stark alkalische Reaction und penetranten, ammoniakalischen, stinkenden Geruch an, während der Harnstoff sich unter Wasseraufnahme in kohlensaures Ammoniak verwandelt; dieses unbeständige Salz giebt fortwährend freies Ammoniak ab.

Es bildet sich eine Trübung und schliesslich ein grauweissliches Sediment (indem Harnsäure und Urate sich lösen), bestehend aus farblosen, zum Theil sargdeckelförmigen Krystallen von phosphorsaurer Ammoniakmagnesia (Tafel XXI, Fig. 6; Tafel XXII, Fig. 1 und 2), glatten, gelblichen Kugeln, Stechapfelformen und Doppelkugeln (Tafel XXI, Fig. 6) oder kreuzförmig über einander liegenden Nadeln und Bälkchen (Tafel XXII, Fig. 2) von saurem, harnsaurem Ammoniak (meist etwas später als die vorigen Krystalle ausfallend). Ausserdem finden sich in derartigen Harnen amorphe Massen von dreibasischem, phosphorsaurem Kalk (Tafel XXI, Fig. 6; Tafel XXII, Fig. 1) und kohlensaurem Kalk (von letzterem auch krystallinische Formen: Fig. 1 der Tafel XXII), sowie Bakterien (Mikrococcus ureae und Bacterium ureae). Die letzteren sind in dem Sedimente, besonders bei länger danernder, alkalischer Harngährung, oft in sehr grosser Menge enthalten.

Harn bei Spermatorrhoe.

(Tafel XIV, Fig. 3.)

Der Harn ist meist von fadem Geruch und trüber Beschaffenheit, ähnlich wie bei Beimengung von Schleim oder von Bakterien (Bakteriurie) zum Harn.

Im Sedimente (Fig. 3 der Tafel XIV) findet man ausser Spermatozoën noch Leukocyten und ausgeschiedene Harnsalze (amorphe Urate, Tripelphosphat u. s. w.), zuweilen auch kleine, runde (aus den Hoden stammende) Epithelien.

Harn bei Vaginitis.

(Tafel XII, Fig. 6.)

Charakteristisch sind hier die beigemengten, kleinen, weissen Flocken, die schon makroskopisch auffallen und aus zusammenhängenden Lagen von Plattenepithelien (Fig. 6 der Tafel XII) bestehen. Bezüglich der mikroskopischen Beschaffenheit der letzteren wurde schon oben bei Besprechung der Epithelien der Vagina, Seite 26, das Nothwendige gesagt. Zuweilen findet man Fetttröpfchen und Fettsäurenadeln den Zellen aufgelagert. Ausser diesen Epithelien finden sich gewöhnlich Leukocyten in reichlicher Menge im Harn bei der genannten Schleimhauterkrankung.

Der Befund von Gonokokken (siehe diese, Seite 49) bei Vaginitis und Urethritis ist für die mikroskopische Untersuchung des Harnes, resp. des Vaginal- und Urethralsecretes, von grosser, diagnostischer Bedeutung.

Cystitis.

Das bei derselben vorkommende Sediment ist feinflockig im sauren, schleimig und von grünlicher Farbe im alkalischen Harn.

Acute Cystitis.

(Tafel XXIII, Fig. 1.)

Der Harn ist gewöhnlich von saurer, selten von alkalischer Reaction, von trübem Aussehen, dem Eitergehalt entsprechend eiweisshaltig. Im Sedimente findet man Blasenepithelien, weisse und rothe Blutkörperchen sowie Spaltpilze. Die Kerne der Epithelien und Leukocyten sind oft hämorrhagisch tingirt, die rothen Blutkörperchen dagegen entfärbt (Fig. 1 der Tafel XXIII).

Chronische Cystitis.

(Tafel XXII, Fig. 3 und 4.)

Der Harn ist trübe, meist von alkalischer, selten von saurer Reaction. Stets ist er eiweiss- und mucinhaltig und von widerlichem, stechendem Geruche, in Folge des Gehaltes an kohlensaurem Ammoniak.

Das Sediment stellt eine zähe, fadenziehende, gummiähnliche, gallertige Masse dar, von der sich nur schwer kleinere Partikelchen ablösen lassen. In denselben lassen sich viel Schleim, gequollene, verfettete Blasenepithelien, Krystalle von saurem, harnsaurem Ammoniak und phosphorsaurer Ammoniakmagnesia (letztere besonders zahlreich), amorphe Erdphosphate, viele, oft ganze Rasen bildende Bakterien und viele, meist in Auflösung begriffene Eiterkörperchen, deren Kerne nur auf Zusatz von Essigsäure deutlich hervortreten, manchmal auch Fetttröpfchen, mikroskopisch nachweisen. Der körnige Detritus enthält häufig, ausser fettigen, auch albuminoide Körnchen.

In Fig. 4 der Tafel XXII, einem alkalisch reagirenden Harne bei chronischer Cystitis entnommen, finden sich Sargdeckelkrystalle, Blasenepithelien und zahlreiche, in Zerfall begriffene Eiterkörperchen.

In Fig. 3 der Tafel XXII, gleichfalls einem alkalisch reagirenden Harne bei chronischer Cystitis entnommen, finden sich Sargdeckelkrystalle, Blasenepithelien und körniger Detritus.

Neubildungen der Blase.

Der Neubildungen der Blase wurde schon oben (Seite 44) bei Besprechung der im Harne vorkommenden Gewebsfetzen gedacht.

Hämaturie.

Von diesem Zustande spricht man, wenn dem Harne rothe Blutkörperchen beigemengt sind, im Gegensatze zur Hämoglobinurie, wo der Harn nur gelösten Blutfarbstoff und sehr wenige, gelb tingirte Formbestandtheile enthält; auch kann es hier durch Einlagerung von Hämoglobintheilchen und Nierenepithelien in Cylinder zur Entstehung von Epithelcylindern kommen.

Die Farbe des Harnes schwankt bei Hämaturie je nach der Menge der beigemengten Blutkörperchen, resp. des beigemischten Blutfarbstoffes, von Fleischwasserfarbe bis zur tiefbraunen Färbung.

Rothe Blutkörperchen im Harne finden sich bei Blutungen durch Stauung oder bei hämorrhagischer Diathese, bei traumatischen Blutungen, bei Tumoren und Entzündungen der Harnwege und der Nieren. Die Erythrocyten sind im frischen Harne häufig unversehrt wie im

Blute, d. h. sie zeigen normale Grösse, Form und Farbe. Unter der länger dauernden Einwirkung des Harnes aber verändern sie sich (Tafel XV, Fig. 4); auch ist niemals Geldrollenbildung zn beobachten. Bei starker Hämorrhagie sind meistens keine weiteren Formbestandtheile, sondern nur rothe Blutkörperchen im Harne zu sehen.

Blasenblutung.

Bei Blasenblutung finden sich ausser zahlreichen rothen auch weisse Blutkörperchen sowie Blasenepithelien, ausserdem bei längerem Stehen des Harnes, d. h. bei frühzeitig eintretender alkalischer Gährung, Tripelphosphatkrystalle.

Findet man grössere Blut- oder Fibringerinnsel im Harne, so stammen dieselben gewöhnlich aus den Harnwegen. Stärkerer Blutgehalt am Schlusse der Harnentleerung spricht ebenfalls für Blasenblutung, weil sich das Blut innerhalb der Blase in den untersten Schichten des Harns am dichtesten absetzt.

Lebhaft rothe Farbe, alkalische Reaction, geringer Eiweissgehalt weisen gleichfalls auf Blasenblutung hin.

Blutung aus der Harnröhre.

Blutungen aus der Harnröhre sind gewöhnlich unbedeutend. Der Harn ist hier nicht blutig gefärbt, aber die letzten Tropfen bei der Harnentleerung bestehen fast aus reinem Blut.

Nierenblutung.

(Tafel XXIII, Fig. 2.)

Bei Nierenblutung ist der Harn von graubrauner oder rothbrauner Farbe, dichroitisch, von saurer Reaction, stark eiweisshaltig. Da der Harn meist innig mit Blut gemengt ist, ist derselbe während der ganzen Dauer der Entleerung gleichmässig bluthaltig. Die Dellen der rothen Blutkörperchen sind oft ausserordentlich deutlich (Tafel XXIII, Fig. 2). Die genannten Zellen sind ferner an Grösse und Form sehr verschieden, einzelne sind sehr klein und geschrumpft, manche zeigen Stechapfel- und andere Formen. Manchmal sind sie gequollen, ihres Farbstoffes beraubt, so dass nur das blasse, schattenähnliche Stroma vorhanden ist, oder sie sind in Klümpchen und Kugeln hämoglobinhaltiger Substanz zerfallen.

Oft findet man, wie bei Blasenblutungen, neben Bestandtheilen des Blutes Stückchen von abgeschnürten Gewebspartikelchen, die gewisse, diagnostische Anhaltspunkte geben können.

Für Nierenblutung charakteristisch ist auch der Befund von mit rothen und weissen Blutkörperchen besetzten Cylindern oder von Zellen, welche rothe Blutkörperchen in sich aufgenommen haben.

Endlich spricht auch das Fehlen von grösseren Blutcoagulis für die Diagnose „Nierenblutung“.

Zuweilen findet man auch Blutkörperchen oder Blutpigment in Schollen im Harne weiblicher Individuen nach abgelaufener Menstruation (Tafel XIX, Fig. 5).

Pyelitis.

(Tafel XXIII, Fig. 3.)

Die Harnmenge ist meist vermehrt, besonders in chronischen Fällen. Der Harn ist trübe, meist blass, oft hämorrhagisch und dann verschieden gefärbt, fast stets von saurer Reaction, er enthält Mucin in reichlicher Menge.

Der Eiweissgehalt ist mässig, aber grösser, als der blossen Beimengung von Eiterkörperchen entsprechen würde.

Makroskopischer Befund: Kleinere oder grössere Concremente von Harnsäure.

Mikroskopischer Befund ergibt Harnsäurekrystalle von spiessiger Form und Keulenform (Tafel XXIX, Fig. 1; Tafel XXIII, Fig. 3), Calciumoxalat, viele Leukocyten, manchmal zu Haufen oder cylinderförmigen Gebilden vereinigt; ferner rothe Blutzellen sowie Epithelien, aus dem Nierenbecken und den Sammelröhrchen stammend. Harncylinder finden sich spärlich und sind nur bei stärkerer Betheiligung der Niere zahlreicher.

Cystenniere.

Der Cysteninhalt ist bald dünnflüssig und klar, bald colloid, bald hämorrhagisch, stets von niederem, specifischen Gewicht; Harnstoff ist gewöhnlich nachzuweisen (siehe hierüber unter „salpetersaurer Harnstoff“ Seite 22 und 23), kann aber auch fehlen. Morphotische Elemente fehlen fast vollständig, oder es finden sich wenige Leukocyten, Epithelzellen, rothe Blutkörperchen, Cholestearin, Tripelphosphat, körniger und fettiger Detritus.

Als charakteristisch ist nur der Befund von verschieden grossen, dunkelbraunen, rosettenartigen Gebilden (oder Bruchstücken von solchen) in der Punctionsflüssigkeit anzusehen, in denen ein structurloses Centrum und ein bis fünf concentrische Ringe sich finden.

Der Harn ist schwach eiweisshaltig, enthält nur spärliche Formbestandtheile, hat ein geringes, specifisches Gewicht, 1009—1012. Die Harnmenge ist vermindert.

Hydronephrose.

Ausser der Localdiagnose und der häufig zu beobachtenden, intermittirenden Harnmenge entscheidet die chemisch-mikroskopische Untersuchung der Flüssigkeit.

Die Flüssigkeit ist wasserklar oder schwach gelblich gefärbt, meist eiweisshaltig, von schwankendem, specifischen Gewichte.

Wichtig ist der Nachweis von Harnbestandtheilen, resp. von Harnstoff und Harnsäure, besonders des ersteren. Da diese Stoffe auch (bei mangelnder Harn-

secretion in der betreffenden Niere) fehlen können, ist nur der positive Befund beweisend.

Die Prüfung auf Harnstoff geschieht, indem man die Flüssigkeit bis zur Sirupsconsistenz eindampft und dann einen Tropfen derselben mit Salpetersäure behandelt, wie bei „salpetersaurem Harnstoff“, Seite 22, angegeben ist.

Die Darstellung der Harnsäure, sowie der Nachweis derselben durch die Murexidreaction erfordert längere Zeit (1—2 Tage), ist aber meist durch Nachweis des Harnstoffes zu umgehen.

Es ist aber nicht zu übersehen, dass der Harnstoff bei Hydronephrose fehlen kann und andererseits auch in Ovarialcysten Harnstoff sich finden kann.

Nierenabscess.

Bei Durchbruch desselben kommt es zu mehr oder minder starker Beimengung von Eiter zum Harn. Ausserdem finden sich zuweilen die Elemente der parenchymatösen Nierenentzündung sowie rothe Blutkörperchen, manchmal auch Gewebsstückchen mit deutlich erhaltener Nierenstructur, d. h. nachweisbaren Glomerulis und Harncanälchen.

Bei parasitärer, eitriger Nephritis können sich ausserdem Bakteriencylinder im Harne vorfinden.

Der Harn ist getrübt, meist übelriechend, gelblich oder (bei starkem Eitergehalt) grünlichgelb. Der Eiweissgehalt ist nur durch den Gehalt an Eiter bedingt.

Der Eiter sedimentirt rasch und bildet dann ein dichtes, gelbweisses oder grauweisses (den Erdphosphaten an Farbe ähnliches) Sediment. Mikroskopisch findet man Leukocyten, bald wohl erhalten, bald in fettiger Degeneration. Ueber den rothen, am Boden des Gefässes befindlichen Blutkörperchen, die an Zahl hinter den weissen bedeutend zurückstehen, sammeln sich die specifisch leichteren Leukocyten in Form eines dichten, weissgrauen Belages.

Bei Eiterung der Schleimhaut der Harnwege ergiebt sich bei reichlicher Eiterabsonderung derselbe mikroskopische Befund, doch entsteht bei Nierenabscess die Eiterung plötzlich, auch finden sich hier erhebliche Schwankungen der im Harn auftretenden Eitermengen.

Sicheren, diagnostischen Aufschluss, welche der beiden Nieren erkrankt ist, gibt, abgesehen von dem (zuweilen fehlenden) localen Befunde, nur die Cystoskopie.

Niereninfarct.

(Tafel XXVIII, Fig. 1.)

Die Diagnose eines solchen zu stellen ist nur ermöglicht bei Berücksichtigung der begleitenden Symptome (Nachweis eines Herzfehlers, resp. einer Endocarditis, Schmerzen, Druckempfindlichkeit in der Nierengegend, Fieber, Hämaturie, Fehlen von Oedemen).

Der Harnbefund, resp. die Beschaffenheit des Sedimentes (Tafel XXVIII, Fig. 1), unterscheidet sich nicht von dem bei hämorrhagischer Nephritis, höchstens durch den reichlicheren Gehalt an Leukocyten und den geringeren an Cylindern.

Stauungsniere.

(Tafel XXII, Fig. 5; Tafel XXIV, Fig. 2.)

Die in Folgendem aufgeführten Eigenschaften des Harnes geben oft einen guten Anhaltspunkt für die Diagnose, sind aber nie allein für dieselbe massgebend.

Die Harnmenge bei Stauungsnephritis ist verringert, das specifische Gewicht hoch, die Reaction des Harnes sauer, die Farbe dunkel (in Folge vermehrten Gehaltes an Harnfarbstoff), der Eiweissgehalt mässig, oft aber auch (besonders bei stark gesunkener Herzkraft) sehr erheblich.

Die Menge des röthlichen, vorwiegend aus harnsauren Salzen bestehenden Sedimentes ist gewöhnlich gross, selten gering. Dasselbe löst sich beim Erwärmen auf ca. 50° C. auf; bei mikroskopischer Betrachtung (siehe Fig. 5 der Tafel XXII und Fig. 2 der Tafel XXIV) findet man in demselben, besonders bei höheren Graden von Stauungsniere, hyaline Cylinder*), — dieselben sind hier besonders zart, — ferner Cylindroide, Epithelien, besonders solche aus den Bellini'schen Röhrchen, aber auch der Blase und anderer Abschnitte des Harnapparates, Leukocyten, vereinzelte, rothe Blutkörperchen (bei hohem Grade von Stauungsniere und bei Hinzutreten von Nephritis), ferner amorphe Urate und Harnsäurekrystalle.

Acute Nephritis.

(Tafel XXIII, Fig. 4, 5 und 6; Tafel XXV, Fig. 1 und 2; Tafel XXVI, Fig. 1 und 2; Tafel XXVII, Fig. 1 und 2; Tafel XXVIII, Fig. 2.)

Man unterscheidet je nach der blutigen oder unblutigen Beschaffenheit des Harnes eine hämorrhagische und nicht hämorrhagische Form.

Stark blutige Färbung des Harnes gilt im Allgemeinen bei Nephritis als Zeichen acuter Erkrankung, doch findet sich intercurrente Hämaturie auch bei chronischer Nephritis, sogar bei genuiner Schrumpfniere.

Die Harnmenge bei acuter Nephritis ist vermindert, zuweilen besteht sogar Anurie. Der Eiweissgehalt ist meist erheblich, kann über 1 % betragen.

Der Urin ist durch Beimengung morphotischer Elemente getrübt, durch Beimischung von Blut dunkel braunroth oder (bei geringem Blutgehalte) fleischwasserfarben, bei Fehlen von Blut gelb gefärbt, stets frei von Gerinnseln (zum Unterschiede von Blutungen aus den unteren Harnwegen). Die Reaction des Harnes ist sauer, sein specifisches Gewicht gewöhnlich hoch.

---

*) Bestehen neben der Stauung entzündliche Vorgänge in den Nieren, so kommt es auch zur Ausscheidung anderweitiger Cylinder.

Im (meist sehr reichlichen) Sedimente, welches sich als lockere, flockige Schicht am Boden des Gefässes absetzt, findet man ausser Harnsäure, Natrium- und Kaliumuraten und oxalsaurem Kalk, Hämatoidinkrystalle (selten!), rothe, meist ausgelaugte Blutkörperchen (einzeln, in Häufchen liegend oder den Cylindern aufgelagert), die meist verkleinert, d. h. geschrumpft erscheinen, Leukocyten und Epithelien der Niere (gut erhalten, oder durch Blutfarbstoff gebräunt) und der Harnwege, ferner meist kurze, schmale, hyaline oder pigmentirte, zum Theil mit Blutkörperchen, Leukocyten und Nierenepithelien, manchmal auch mit Uratkörnchen belegte Cylinder oder echte Blutkörperchencylinder; in späteren Stadien der Krankheit, in Folge der fettigen Degeneration der Nierenepithelien, granulirte (d. h. mit Eiweisskörnchen belegte) oder wachsartige Cylinder. Mitunter findet man auch echte Epithelialcylinder.

Vom Harne der Stauungsniere ist der Harn bei acuter Nephritis zu unterscheiden durch den starken Eiweissgehalt sowie das Vorhandensein von Blut- und Epithelialcylindern.

Die Entscheidung, ob acute Nephritis oder Verschlimmerung einer chronischen Nephritis vorliegt, gibt, abgesehen von der Anamnese, der klinische Befund (d. h. die Berücksichtigung von Harnmenge, specifischem Gewicht u. s. w.).

Auf den Tafeln XXIII, XXV, XXVI, XXVII und XXVIII sind verschiedene, typische Formen acuter Nephritis zur Darstellung gebracht. Der kurzgefasste, jeder Figur beigegebene Text dürfte zur Orientirung über das betreffende Harnbild genügen.

Zu Fig. 4 der Tafel XXIII: Acute Nephritis (Aetiologie unbekannt, Genesung). Hyaline und granulirte Cylinder, Epithelien, Leukocyten, rothe Blutkörperchen, Pseudocylinder, bestehend aus zusammengebackenen Haufen von durch Blutfarbstoff gelblich tingirten Leukocyten und Epithelien, zahlreiche, grosse Wuchsformen von Bacterium coli commune.

Zu Fig. 5 der Tafel XXIII: Acute Nephritis bei Gastroënteritis (Genesung). Hyaline Cylinder, zum Theil mit Uratkörnchen und durch Blutfarbstoff gelblich tingirten Leukocyten belegt, ausserdem frei liegende Epithelien der Harnwege und der Nieren, sowie zerstreut liegende Leukocyten, endlich Krystalle von oxalsaurem Kalk in Briefcouvert-, Pyramiden-, Sanduhr- und ovalen Formen (1 Krystall in Sanduhrform einem gemischten Cylinder eingelagert).

Zu Fig. 6 der Tafel XXIII: Subacute Nephritis bei Sepsis puerperalis (Genesung). Grosse, breite, granulirte Cylinder, durch Blutfarbstoff gelblich tingirt, hyaline Cylinder, Leukocytencylinder (die

Zellen durch Blutfarbstoff diffus gelb gefärbt), Epithelien (vorwiegend der Blase), deren Kerne durch Blutfarbstoff gelblich tingirt sind, Leukocyten in grosser Menge, zerstreut liegend.

Zu Fig. 1 der Tafel XXV: Acute Scharlach-Nephritis bei einem 8jährigen Kinde (Genesung). Hyaline, granulirte, Epithelial-, Leukocytencylinder, die meisten durch Blutfarbstoff (in verschiedenem Grade) gelbgrünlich tingirt; ferner Epithelien, besonders Nierenepithelien, kleinere Gruppen bildend; zahlreiche Leukocyten, theils zerstreut liegend, theils in hyaline Cylinder eingelagert.

Zu Fig. 2 der Tafel XXV: Acute, hämorrhagische Nephritis bei croupöser Pneumonie (Genesung). Neben massenhaften Zerfallsproducten des Blutes und amorphen Uratkörnchen findet man meist wohlgeformte, aber grösstentheils ausgelaugte, rothe Blutkörperchen, viele (durch Blutfarbstoff gelb tingirte) Leukocyten, theils zertreut, theils in Gruppen liegend, ferner Cylinder, durch Blutfarbstoff gelblich tingirt, die zum Theil mit Uratkörnchen und Leukocyten (die mit Blutfarbstoff imprägnirt sind) vollgepfropft sind.

Zu Fig. 1 der Tafel XXVI: Acute Nephritis (Aetiologie unbekannt, Genesung). Schmale und breitere, hyaline Cylinder, gerade und gewunden, zum Theil mit Leukocyten oder Uratkörnchen belegt; ein Fettkörnchencylinder (im untersten Theile des Gesichtsfeldes); ausserdem Leukocyten, vereinzelt und in Haufen, spärliche Epithelien, Harnsäurekrystalle in verschiedenen Formen, d. h. vorwiegend in Tonnenform, aber auch in 4- und 6seitigen Täfelchen, die grösseren gelb gefärbt, die kleineren farblos. An der unteren Grenze des Gesichtsfeldes ein Fetttröpfchencylinder.

Zu Fig. 2 der Tafel XXVI: Acute, hämorrhagische Nephritis (Aetiologie unbekannt, Genesung). Epithelien, meist solche der Harnwege, rothe Blutkörperchen von verschiedener Grösse und Form, zum Theil ausgelaugt, Leukocyten mit (durch Blutfarbstoff) gelblich tingirten Kernen, Harnsäurekrystalle, Blutkörperchen-, Leukocytencylinder und gemischte, d. h. mit Uraten, weissen und rothen Blutkörperchen belegte Cylinder.

Zu Fig. 1 der Tafel XXVII: Acute, toxische Nephritis bei Tetanus (mit tödtlichem Ausgange). Hyaline, mit Uratkörnchen belegte Cylinder von verschiedener Breite und Länge, links unten ein Cylindroid, ausserdem freiliegende, amorphe Uratkörnchen, Harnsäurekrystalle in Tonnen- und Wetzsteinform, Epithelien, Leukocyten (theils frei, theils in Cylinder eingelagert).

Zu Fig. 2 der Tafel XXVII: Subacute Nephritis (mit tödtlichem Ausgange. Anatomisch: grosse weisse Niere). Hyaline Cylinder, mit vereinzelten Eiweisskörnchen, mit Fettkügelchen und Fettkörnchenzellen

belegt, Nierenepithelien, theils intact, theils verfettet, Fettkörnchenzellen (Epithelien und Leukocyten), endlich ausgelaugte, rothe Blutkörperchen und amorphe Körnchen.

Zu Fig. 2 der Tafel XXVIII: Icterus simplex gravis, mit Nephritis complicirt (Genesung). Cylinder (granulirte und Epithelialcylinder), icterisch gefärbt, ebenso Leukocyten und Epithelien; ausserdem Fettsäurenadeln (farblos), Bilirubinkrystalle, frei, in Sternform, oder Leukocyten und Epithelien stachelartig aufgelagert, kleinste Krystalle von oxalsaurem Kalk in Briefcouvert- und Pyramidenform, Cylindroide, gequollene, mit amorphen Körnchen von Gallenpigment erfüllte Epithelien.

Chronische Nephritis.

(Tafel XXII, XXIV, XXIX, XXX, XXXI, XXXII, XXXIII und XXXIV.)

Chronische, parenchymatöse Nephritis (entzündliche Fettniere; desquamative Nephritis; grosse, weisse Niere).

(Tafel XXIV, Fig. 3 und 4; Tafel XXIX, Fig. 2.)

Die Harnmenge ist stets vermindert. Der Harn ist von gelblicher Farbe, häufig trübe, in Folge des Niederschlages morphotischer Elemente und harnsaurer Salze. Das specifische Gewicht ist erhöht, bewegt sich meist zwischen 1020—1040. Die Reaction ist sauer.

Eiweissgehalt sehr beträchtlich, aber doch nicht so bedeutend wie bei acuter Nephritis.

Sediment reichlich, weissgelblich. Die Cylinder sind lang, schmal, bei längerer Dauer der Krankheit breiter und kürzer. Es finden sich namentlich zahlreiche, hyaline Cylinder, aber auch fein- und grobgranulirte sowie wachsartig glänzende, die letzteren erst im späteren Stadium der Krankheit. Häufig sind einzelne Cylinder mit feinen Fetttropfen bedeckt (Fetttröpfchencylinder), oder mit Epithelzellen, welche grösstentheils verfettet sind. Solche Fettkörnchenzellen kommen auch frei im Harnsedimente vor, zuweilen auch feine Fetttröpfchen sowie Fettsäurenadeln, frei oder morphotischen Elementen aufgelagert. Bei Behandlung des Sedimentes mit Osmiumsäure tritt deutliche Schwarzfärbung der Fettkörnchen auf (siehe Fig. 1 der Tafel XXXV), bei Behandlung mit Sudan III orange- bis zinnober- oder scharlachrothe Färbung (Fig. 2 der Tafel XXXIII).

Auch intacte Epithelien, besonders der Niere, und Rundzellen (Leukocyten) lassen sich nachweisen, rothe Blutkörperchen dagegen fehlen oder sind sehr spärlich vorhanden.

Bei Combination von Icterus mit chronisch parenchymatöser Nephritis sind die morphotischen Elemente icterisch gefärbt (Fig. 6 der Tafel X und Fig. 3 und 4 der Tafel XXIV).

Secundäre Schrumpfniere

(Tafel XXXII, Fig. 1 und 2; Tafel XXXIII, Fig. 2)

kann aus den eben beschriebenen, chronischen Formen der Nephritis hervorgehen.

Starke Oedeme, im Gegensatze zur genuinen Schrumpfniere, Harnmenge normal, manchmal auch etwas vermehrt. Farbe des Harnes hellgelb, trübe. Specifisches Gewicht niedrig, 1,008—1,012. Eiweissgehalt ziemlich reichlich (etwa 3—4 pro mille).

Sediment reichlich, flockig, weissgrau, grösstentheils aus Detritus (Eiweisskörnchen) bestehend, ausserdem viele, verfettete Zellen (Fettkörnchenzellen, die sich auf Zusatz von Osmiumsäure schwärzen), Fettkörnchencylinder und hyaline, resp. mit feinen Körnchen und Epithelien belegte Cylinder; daneben zuweilen rothe und weisse Blutkörperchen.

Chronische, hämorrhagische Nephritis (Weigert's rothe oder bunte Niere).

(Tafel XIX, Fig. 6; Tafel XXX, Fig. 1 und 2; Tafel XXXI.)

Sie findet sich häufiger als die grosse, weisse Niere. Das Organ ist auch hier gewöhnlich vergrössert, manchmal aber ist die Niere gleich gross oder kleiner als in der Norm. Oberfläche und Schnittfläche sind bunt gefleckt, indem fettig degenerirte Bezirke mit hyperämischen oder hämorrhagischen Partien abwechseln.

Abgesehen von der Menge, welche ca. 1500—2000 beträgt, manchmal aber auch, besonders z. Zt. urämischer Zustände, geringer ist, ist die Harnbeschaffenheit ähnlich der bei Schrumpfniere (Reaction sauer!), doch besteht häufig nicht unerheblicher Blutgehalt.

Bei fehlendem oder sehr geringem Blutgehalte: Harn hellgelb, Eiweissgehalt geringer als bei acuter Nephritis, spärliches, blassgelbes oder röthliches Sediment (Beschaffenheit desselben wie bei grosser, weisser Niere, nur dass die Zahl der rothen Blutkörperchen hier gewöhnlich grösser ist), hyaline und granulirte Cylinder, auch Wachscylinder, besonders bei tödtlicher Form der Nephritis.

Zu Zeiten stärkerer Blutausscheidung: Harn braunroth oder schmutzigbraun, je nach dem Blutgehalte, trübe, beim Stehen fleischwasserfarben; reichliches Sediment, Harnmenge vermindert, Eiweissgehalt mässig, specifisches Gewicht etwas vermindert. Zahlreiche Cylinder, dicht mit rothen Blutkörperchen besetzt (Blutkörperchencylinder), bei letalem Ausgange meist auch Wachscylinder, ausserdem Blutkörperchen, meist ausgelaugt, Leukocyten, zahlreiche Nierenepithelien, theils frei, theils Cylindern aufgelagert, endlich Fettkörnchenzellen wie bei der grossen, weissen Niere.

Bei acuter Exacerbation der Erkrankung Verwechslung mit der acuten, hämorrhagischen Nephritis möglich, doch bei letzterer Eiweissgehalt gewöhnlich grösser, specifisches Gewicht höher.

Genuine Schrumpfniere.

(Tafel XXII, Fig. 6; Tafel XXXIV.)

Harnmenge sehr reichlich, oft bis zu 6—8 Litern vermehrt, in Zuständen von Uraemie aber, und besonders sub finem vitae, vermindert. Farbe des Harns hellgelb, oft grünlich schillernd, klar; Reaction schwach sauer, specifisches Gewicht sehr niedrig (auch bei Zuständen von Stauung und im Fieber), unter 1010, häufig um 1005 herum.

Eiweissgehalt spärlich, zu gewissen Tages- oder Nachtzeiten mitunter sogar fehlend, oder (seltener!) Tage und Wochen lang fehlend.

Specifisches Gewicht und Eiweissgehalt beim Nachtharn geringer als beim Tagharn. Harnsediment meist sehr spärlich, grauweiss, mehl- oder staubartig, manchmal auch fehlend.

Mikroskopisch: vereinzelte Cylinder, lang, schmal, hyalin mit spärlichen Fetttröpfchen, seltener körnige und breite Cylinder; wachsartige Cylinder nur bei Bleischrumpfniere.

Uebrige, zellige Bestandtheile des Harns spärlich, besonders während und nach den urämischen Anfällen sich findend, d. h. Epithelzellen aus den Nieren (meist nicht degenerirt) und den Harnwegen, frei oder (selten) Cylindern anhaftend, vereinzelte Leukocyten, selten vereinzelte Erythrocyten (besonders bei acuter Exacerbation), manchmal Krystalle von Harnsäure oder oxalsaurem Kalk.

Verwechslung mit Amyloiddegeneration der Nieren möglich.

Erklärung zu den Harnbildern der chronischen Nephritis:

Zu Fig. 2 der Tafel XXIX: Subchronische Nephritis mit tödtlichem Ende. Anatomisch: grosse, weisse Niere. Hyaline Cylinder, meist schmal und kurz, aber auch längere und breitere; die meisten derselben mit spärlichen Eiweisskörnchen belegt, einzelne auch mit Fettkörnchenzellen oder zahlreichen, kleinen Fetttröpfchen. Ausserdem Epithelzellen der Niere, die meisten verfettet, einzelne hämorrhagisch gefärbt, Eiweisskörnchen (Epitheldetritus), vereinzelte Leukocyten.

Zu Fig. 4 der Tafel XXIV: Combination von Leberlues mit chronisch parenchymatöser Nephritis (Diagnose durch die Section bestätigt). Icterische, granulirte Cylinder, Epithelien der Harnwege und der Nieren (in Fig. 6 der Tafel X dargestellt), icterisch gefärbt, stäbchenförmige und nadelförmige Krystalle von Harnsäure, zu Doppelbüscheln und Rosetten vereinigt.

Zu Fig. 2 der Tafel XXX: Chronisch hämorrhagische Nephritis. Anatomisch: grosse, rothe Niere. Hyaline Cylinder, zum Theil wachsartig degenerirt (im Gesichtsfelde links), Blutcylinder, Leukocytencylinder, ferner Epithelien (vorwiegend der Niere), zum Theil verfettet, Leukocyten, rothe Blutkörperchen, Epitheldetritus und Zerfallsproducte des Blutes.

Zu Fig. 1 der Tafel XXX: Chronisch hämorrhagische Nephritis. Anatomisch: grosse, rothe Niere. Cylinder, die mit rothen Blutkörperchen, Eiweiss- und Fettkörnchen erfüllt sind, Epithelien der Niere und Harnwege, meist zu Gruppen angeordnet, viele derselben im Zustande der hyalinen, andere im Zustande der fettigen Degeneration, ferner freie Eiweisskörnchen und zahlreiche, rothe Blutkörperchen.

Zu Tafel XXXI: Derselbe Fall wie der eben angeführte, nur in späterem Stadium, zur Zeit schwerer, urämischer Anfälle. Vereinzelte, fein- und grobgranulirte Cylinder, sehr zahlreiche Wachscylinder, gewundene und gerade, manche mit Sprüngen und Einrissen, fast alle sehr lang und breit; einzelne derselben zum Theil mit Eiweisskörnchen, Leukocyten und Epithelien belegt. Ausserdem freiliegende Leukocyten, Nierenepithelien, diese zumeist in hyaliner Degeneration, einzelne derselben durch Blutfarbstoff gelblich tingirt, und Eiweisskörnchen.

Zu Fig. 6 der Tafel XIX: Wie Fig. auf Tafel XXXI, nur Methylviolettfärbung. Kein einziger Wachscylinder gibt die für Amyloiddegeneration charakteristische Rothfärbung.

Zu Fig. 1 der Tafel XXXII: Secundäre Schrumpfniere mit tödtlichem Ausgange. Anatomisch: kleine, bunte Niere. Granulirte und hyaline Cylinder, Blutkörperchencylinder, auch Cylindroide, Nierenepithelien und Leukocyten, theils frei, theils in Cylinder eingelagert, endlich spärliche, freiliegende Eiweisskörnchen.

Zu Fig. 2 der Tafel XXXII: Secundäre Schrumpfniere. Diagnose durch die Section bestätigt. Hyaline Cylinder, mit zahlreichen Eiweisskörnchen belegt und dadurch wie bestaubt aussehend, Fetttröpfchencylinder, Fettkörnchenzellen, theils frei, theils in Cylinder eingelagert, zahllose Eiweisskörnchen im ganzen Gesichtsfelde zerstreut.

Zu Fig. 2 der Tafel XXXIII: Derselbe Fall wie der eben angeführte: Hyaline und granulirte Cylinder, zum Theil mit Fetttröpfchen und Fettkörnchenzellen belegt, ausserdem freie Fetttröpfchen und Fettkörnchenzellen, das Fett durchweg durch Sudan III distinct scharlachroth gefärbt.

Zu Tafel XXXIV: Chronisch interstitielle Nephritis (arteriosklerotische Schrumpfniere). Hyaline, fein- und grobgranulirte Cylinder,

Epithelien der Niere und Harnwege, vereinzelte Leukocyten und amorphe Körnchen.

Zu Fig. 6 der Tafel XXII: Chronisch interstitielle Nephritis (Bleischrumpfniere). Granulirte, ziemlich breite Cylinder, verschieden grosse Harnsäurekrystalle, vereinzelt und reihenweise angeordnet.

Amyloiddegeneration der Niere.

Die Harnbeschaffenheit ist hier weniger charakteristisch als bei den verschiedenen Nephritiden, gleicht bald mehr dem Befunde bei der grossen, weissen Niere, bald dem bei Schrumpfniere.

Harn klar, hellgelb, Harnmenge meist normal, specifisches Gewicht gewöhnlich niedrig, schwankt zwischen 1010 und 1015, Eiweissgehalt ist bald sehr gering, bald sehr erheblich. Sediment fehlt oder ist sehr spärlich, in demselben finden sich Cylinder verschiedener Art, besonders blasse, schmale, hyaline Cylinder, zuweilen auch wachsartige Cylinder.

Amyloidreaction der Cylinder (durch Zusatz von Methylvioletlösung zum Harne) fällt stets negativ aus, d. h. es tritt keine Rothfärbung von Cylindern auf.

Das ätiologische Moment und der Nachweis von Amyloiddegeneration in anderen Organen (Leber, Milz), sowie das Fehlen von Herzhypertrophie ist entscheidender für die Diagnose „Nierenamyloid“ als der oben angeführte Harnbefund.

Nierenkrebs und Nierensarkom.

Krebs- und Sarkomzellen sind von den verschieden gestalteten Epithelien der Harnwege und der Nieren oft schwer zu unterscheiden. Nur der Befund von Tumorpartikelchen, resp. von geschichteten Zellhaufen, ist entscheidend. Während der oft sehr erheblichen Hämaturie beobachtet man Abscheidung von Blutgerinnseln. Mikroskopisch findet man ausser den erwähnten Zellen zahlreiche, rothe Blutkörperchen, häufig auch Blutkörperchencylinder. Die Reaction des Harnes ist meist sauer.

Bezüglich des Echinococcus der Niere siehe „thierische Parasiten“ (Seite 53).

IV.

Zufällige Verunreinigungen der Harnsedimente.

Dieselben sind oft trotz grosser Vorsicht und Reinlichkeit von den Harnsedimenten nicht fern zu halten, sie müssen also von den Mikroskopikern genau gekannt sein.

Nur auf die gewöhnlichsten, resp. häufiger vorkommenden, ist hier Bezug genommen:

Stofffasern,

die von Anfängern mit Harncylindern verwechselt werden können, stammen gewöhnlich von den Tüchern, mit denen die Harngläser gereinigt werden.

Baumwolle.
(Tafel XXXVI.)

Mikroskopisch betrachtet, stellt dieselbe hohle, meist plattgedrückte, häufig korkzieherartig um ihre Axe gedrehte, bandähnliche, kugelförmig nach dem einen Ende zu verjüngte Röhrchen von verschiedener Länge dar.

Flachs, Leinen
(Tafel XXXVI)

besteht aus cylindrischen oder flachgedrückten, sehr dickwandigen, mitunter knotenförmig angeschwollenen Fasern mit engem, fast verschwindendem Lumen. An den Knoten sind manchmal unregelmässige Bruchstellen sichtbar. Stammen die Fasern aus alten, mehrfach gewaschenen Tüchern, so werden die Contouren unregelmässig und verwischt.

Seide
(Tafel XXXVI)

besteht aus cylindrischen, glänzenden, homogenen, structurlosen, walzenförmigen, zuweilen leicht spiralig gedrehten Doppelfäden, die durch Zuckerlösung und Schwefelsäure (unter gleichzeitiger Auflösung) rothe Farbe annehmen.

Wolle.
(Tafel XXXVI.)

Nach Behandlung mit concentrirter Kalilauge tritt Rothfärbung auf; in der Längsaxe ist, wie bei den Haaren aller Säugethiere, ein deutlicher Markstrang zu erkennen. Die Fasern bestehen (wie die Haare) aus dachziegelartig über einander gelagerten, unregelmässig geformten Oberhautzellen und zeigen zahlreiche Querstreifen.

Haare, d. h. Schamhaare.

(Tafel XXXV.)

Sie sind sehr lang, von bräunlicher Farbe, fast homogen.

Federbart.

(Tafel XXXV.)

Schlanker, sich verjüngender Stiel mit seitlichen, spitzen, parallel gestellten Ausläufern.

Stärkekörner.

(Tafel XXXV.)

Sie sind unregelmässig oder oval oder kreisrund geformt, glänzend, häufig durch ihre concentrische Schichtung leicht zu erkennen. Sicher erkennt man sie an der blauen Färbung, die sie durch Zusatz von verdünnter Jodjodkaliumlösung annehmen. Man findet sie besonders oft im Harne der Neugeborenen.

Fett.

(Tafel XXXV.)

Es wird häufig künstlich durch Katheterisirung dem Harne beigemengt, findet sich aber auch als Absonderungsproduct im Harne vor (siehe hierüber den Abschnitt „Fett und Fettsäurekrystalle“, Seite 18). Es hat scharfe, dunkle Contouren und ein helles Centrum, welches aber nicht so stark lichtbrechend ist, wie das der Luftblasen. Durch 1procentige Osmiumsäurelösung kann man Schwarzfärbung der Fettkugeln erzielen, durch Sudan III in alkoholischer Lösung nimmt das Fett scharlachrothe Farbe an.

Luftblasen.

(Tafel XXIV, Fig. 5.)

Sie sind von verschiedener Grösse, meist kreisrund, aber wenn sie gequetscht sind, sehr unregelmässig geformt; man kann sie leicht an ihren doppelten oder mehrfachen, scharfen Rändern mit Strichen nnd ihrem hellen, glänzenden Centrum erkennen.

Wenn Luftbläschen hingegen bei der Eintrocknung eines mikroskopischen Präparates als sogenannte Vertrocknungserscheinung auftreten, sind ihre Contouren zart und einfach (linke Seite des Gesichtsfeldes).

Excremente.

Bestandtheile derselben finden sich als zufällige Beimengung zum Harne, besonders bei Incontinentia alvi oder bei abnormer, fistulöser Communication zwischen Blase und Mastdarm.

Ueber den Befund von Spermatozoën, Gewebsbestandtheilen, Tumorpartikelchen, Pilzen, Infusorien, Parasiten-Eiern wurde schon oben (Seite 54) das Nöthige gesagt.

TAFEL I.

Tafel I.

Fig. 1 und Fig. 2. **Kohlensaurer Kalk** in krystallinischem Zustande (bei ziemlich starker Vergrösserung), Hantel-, Kreuz- und Rosettenformen bildend. Aus alkalischem Harne, nach reichlicher Pflanzennahrung.

Fig. 3. **Kleine Krystallformen von oxalsaurem Kalk,** meist Doppelpyramiden, aber auch Octaëder und unregelmässige Formen. Bei massenhafter Ausscheidung desselben (Oxalurie).

Fig. 4. **Oxalsaurer Kalk** in Form von Prismen mit pyramidalen Endflächen. Bei Diabetes mellitus.

Fig. 5. **Oxalsaurer Kalk** in verschieden grossen Krystallen von Quadratoctaëdern (Briefcouvertformen). Bei Icterus catarrhalis.

Fig. 6. **Oxalsaurer Kalk** in Quadratoctaëdern (Briefcouvertformen) und Prismen mit pyramidalen Endflächen (Dodecaëderformen). Nach Typhus abdominalis.

1.

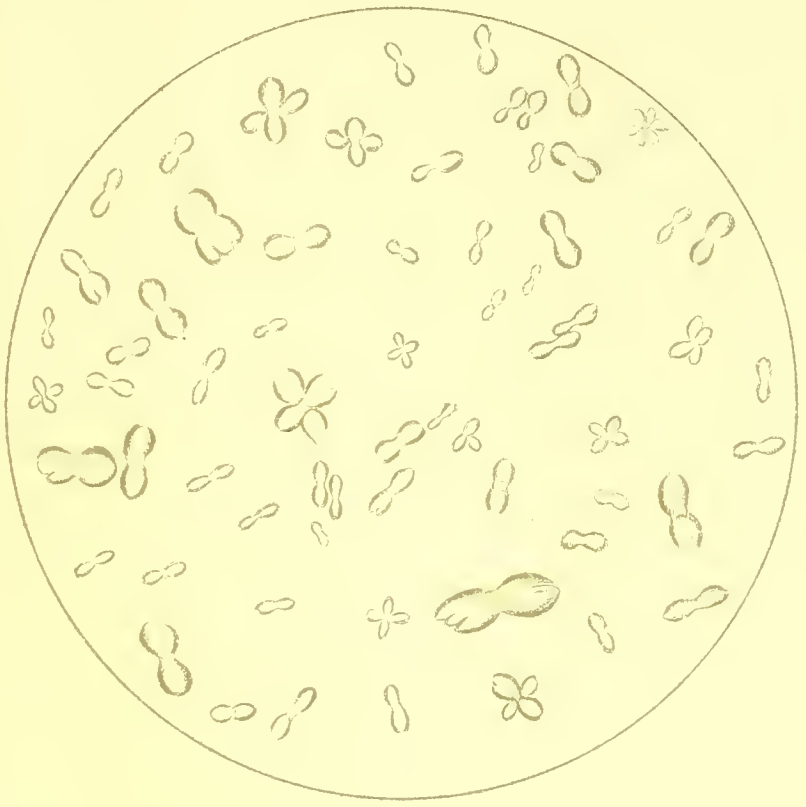

2.

3.

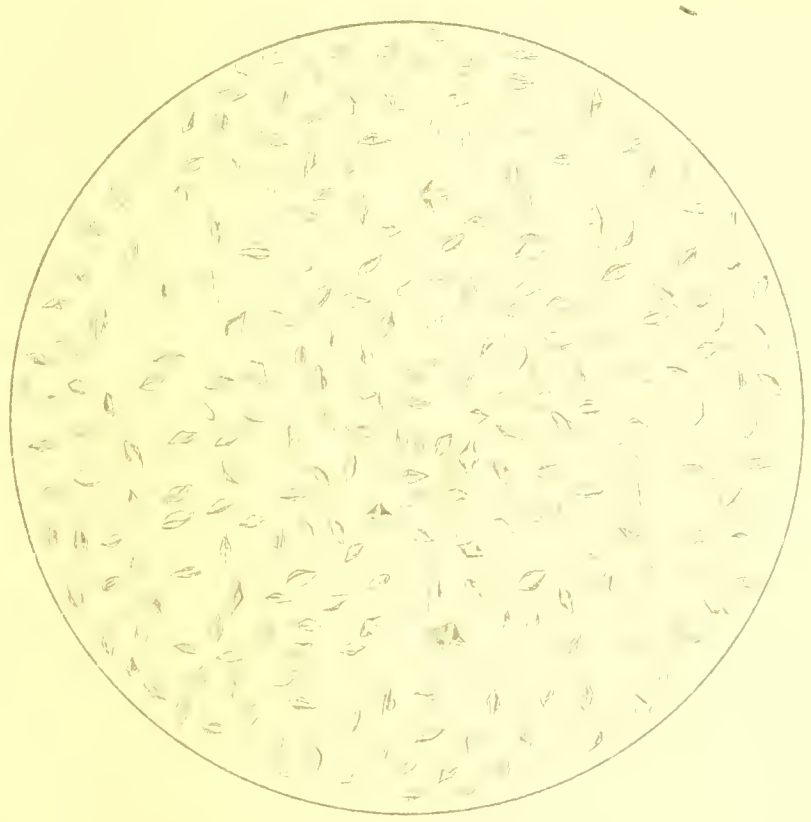

4.

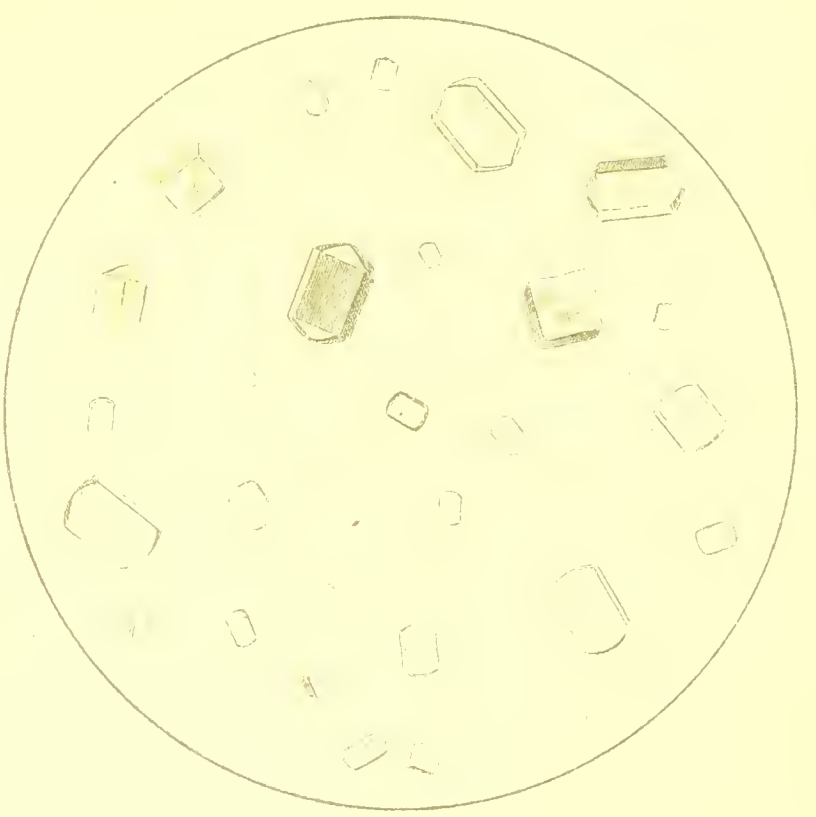

5.



6.



Lith. Anst. Julius Klinkhardt, Leipzig

TAFEL II.

Tafel II.

Fig. 1. **Kohlensaurer Kalk** (farblos) und **saures, harnsaures Ammonium** (gefärbt), beide in Kugelform, aus alkalischem Harn.

Fig. 2. **Oxalsaurer Kalk** in gelblich glänzenden, in der Längsrichtung leicht gestreiften Krystallen mit sanduhrähnlicher Einschnürung. (Starke Vergrösserung) Bei Nephritis.

Fig. 3. **Oxalsaurer Kalk** in ovalen, rundlichen und anderen, niedlichen Formen (Hantel-, Bisquit-, Sanduhr-, Beil-, Brillen-Formen), links ein gewöhnlicher Quadratoctaëder (Briefcouvertform). Sämmtliche Krystalle stark lichtbrechend und (mit wenigen Ausnahmen) mit einem Stich ins Gelbliche. Bei acutem Brechdurchfall.

Fig. 4. **Oxalsaurer Kalk** in regelmässigen (Quadratoctaëder-, Sanduhr-) und unregelmässigen, leicht gestreiften Formen, ausserdem in länglichen, sechsseitigen, häufig parallel in einander geschichteten, zierlichen Täfelchen. Bei Oxalsäurevergiftung.

Fig. 5. **Neutraler, phosphorsaurer Kalk** in nadelförmigen Krystallen, dem Tyrosin ähnliche Rosetten und Büschel bildend, welche sich häufig zu Doppelbüscheln an einander lagern. Aus neutralem Harn bei acutem Gelenkrheumatismus nach Salicylgebrauch.

Fig. 6. **Harnsäure** in gelblich gefärbten Nadeln, kleinere und grössere Doppelbüschel und Rosetten bildend. Aus Harn bei Icterus catarrhalis.

1.

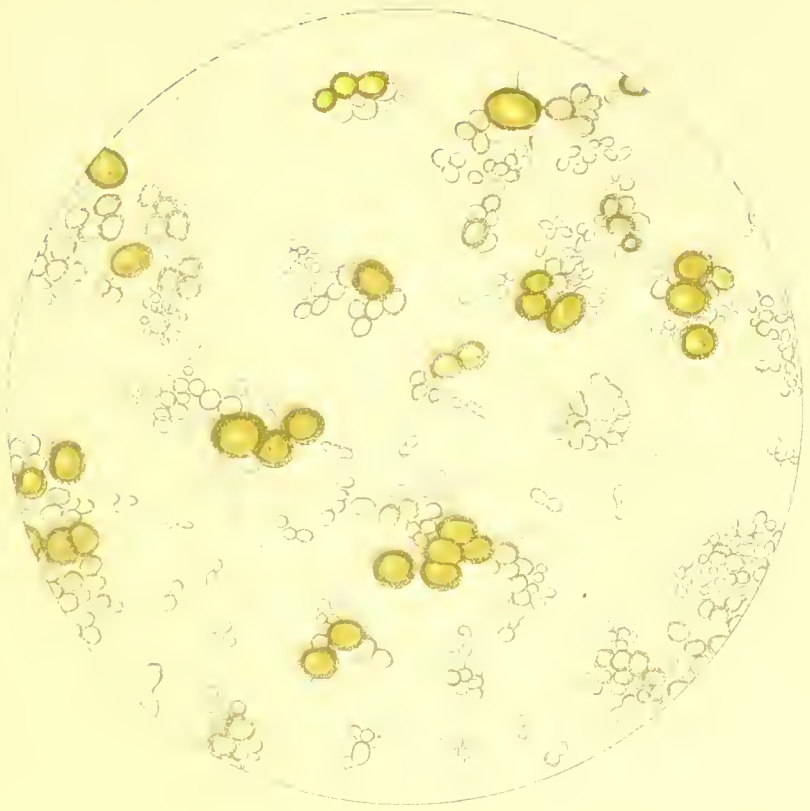

2.

3.

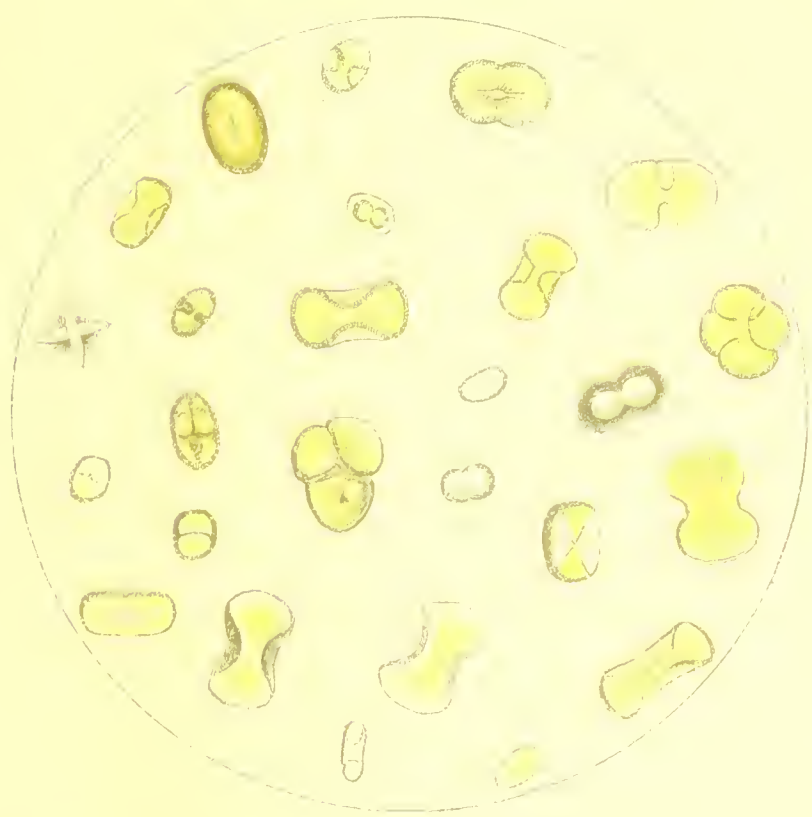

4.

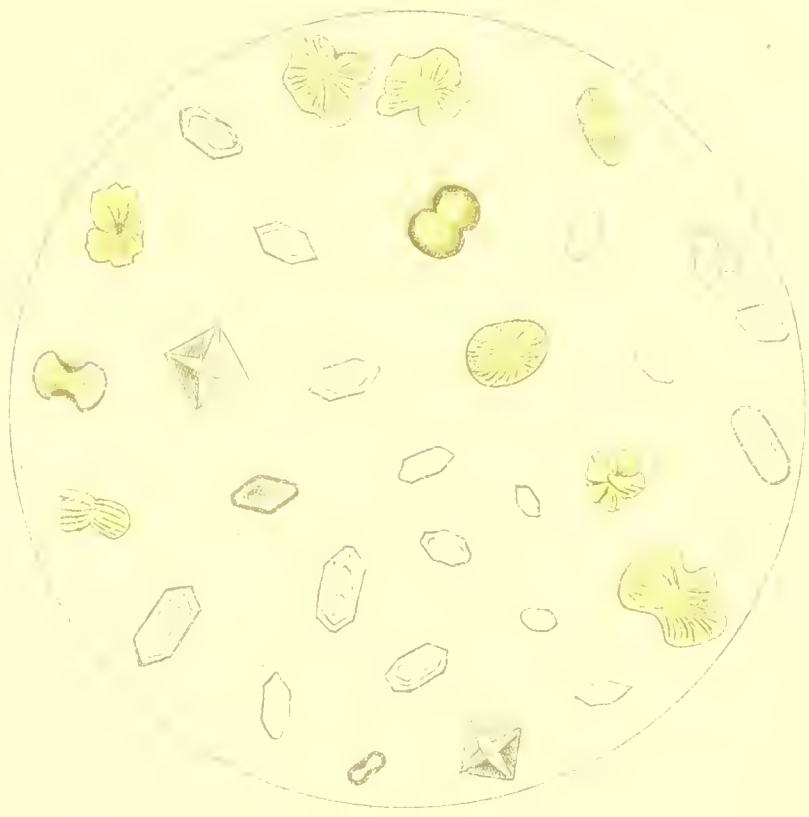

5.

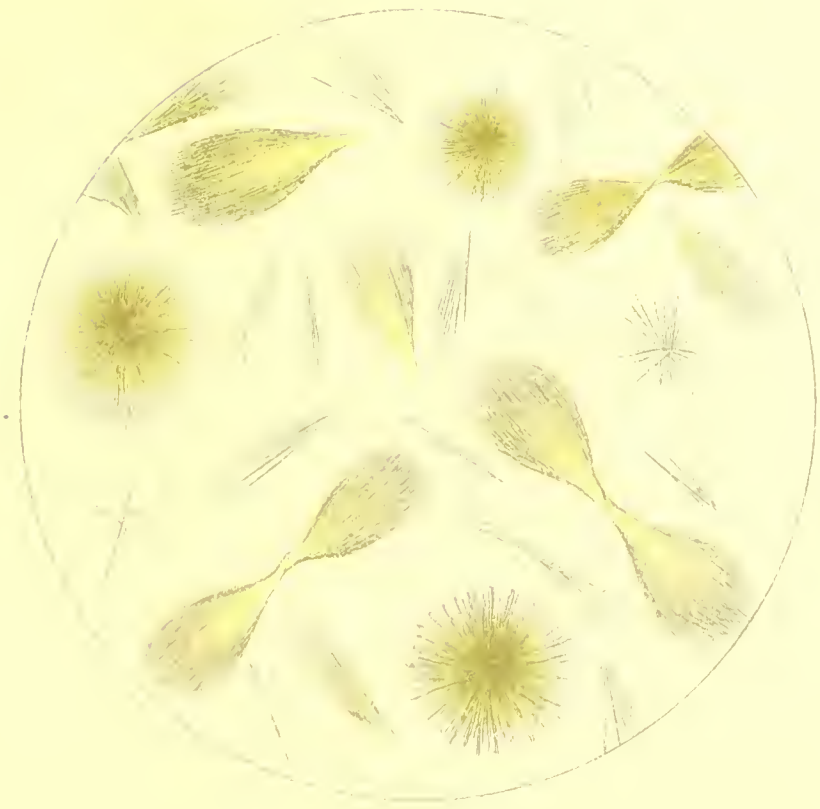

6.

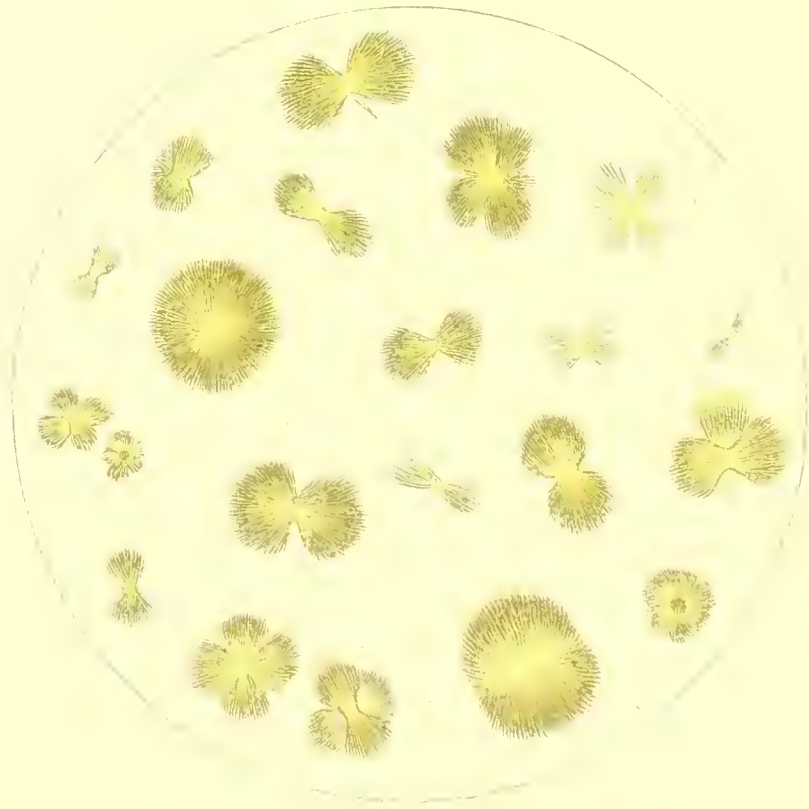

TAFEL III.

Tafel III.

Fig. 1. **Schwefelsaurer Kalk** in farblosen Nadeln und Tafeln, theils einzeln, theils in Rosetten. Aus stark saurem Harne.

Fig. 2. **Amorphe Erdphosphate** in farblosen Körnchen und Kügelchen von verschiedener Grösse. Aus normalem Harne (bei stärkerer Vergrösserung als Fig. 3 aufgenommen).

Fig. 3. **Amorphe Erdphosphate** in farblosen, feinen Kügelchen, an einzelnen Stellen regellose Haufen bildend. Aus normalem Harne (bei schwächerer Vergrösserung als Fig. 2 aufgenommen).

Fig. 4 und Fig. 5. **Neutrale, phosphorsaure Magnesia** in grossen, länglich rhombischen Tafeln, meist mit schief aufgesetzter Endkante. Manchmal zwei Krystalle dicht an einander gelagert. Einzelne Krystalle angefressen, mit chagrinartiger Oberfläche. Daneben Krystallnadeln, die mitunter an die ursprünglichen Krystalle angeschossen sind. Aus alkalischem (nicht ammoniakalischem) Harne bei Pyloruscarcinom. Fig. 4 bei stärkerer, Fig. 5 bei schwächerer Vergrösserung.

Fig. 6. **Neutraler, phosphorsaurer Kalk (Dicalciumphosphat)** in farblosen, unregelmässigen Platten und Schollen mit unregelmässigen Kanten, denen amorphe Erdphosphatkörnchen aufgelagert sind. Aus der perlmutterglänzenden Haut von der Oberfläche eines hellfarbigen, neutralen Harnes bei Chlorose.

1.

2.

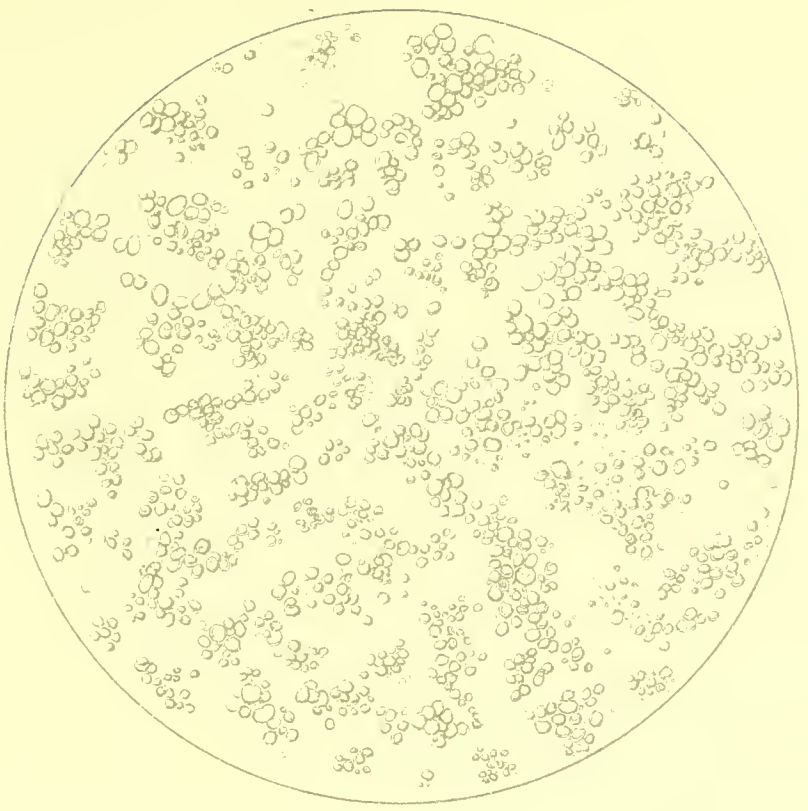

3

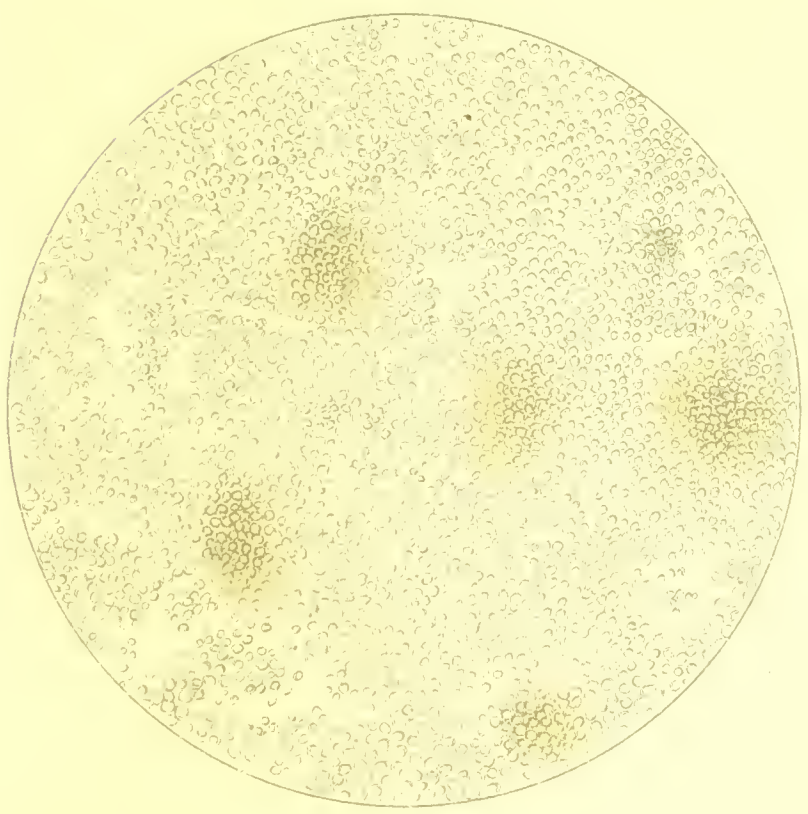

4.

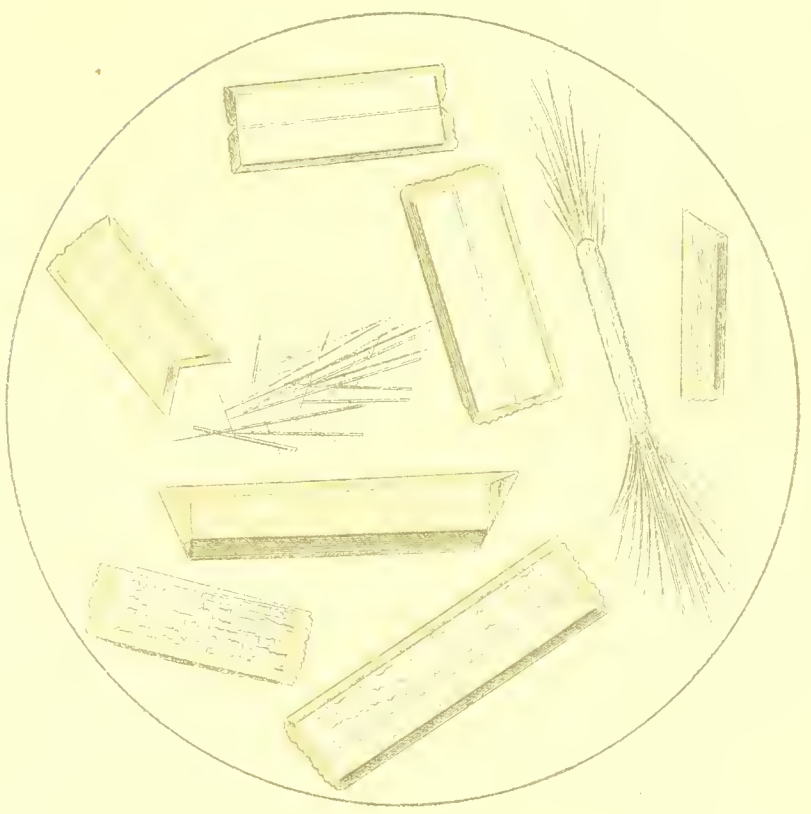

5.

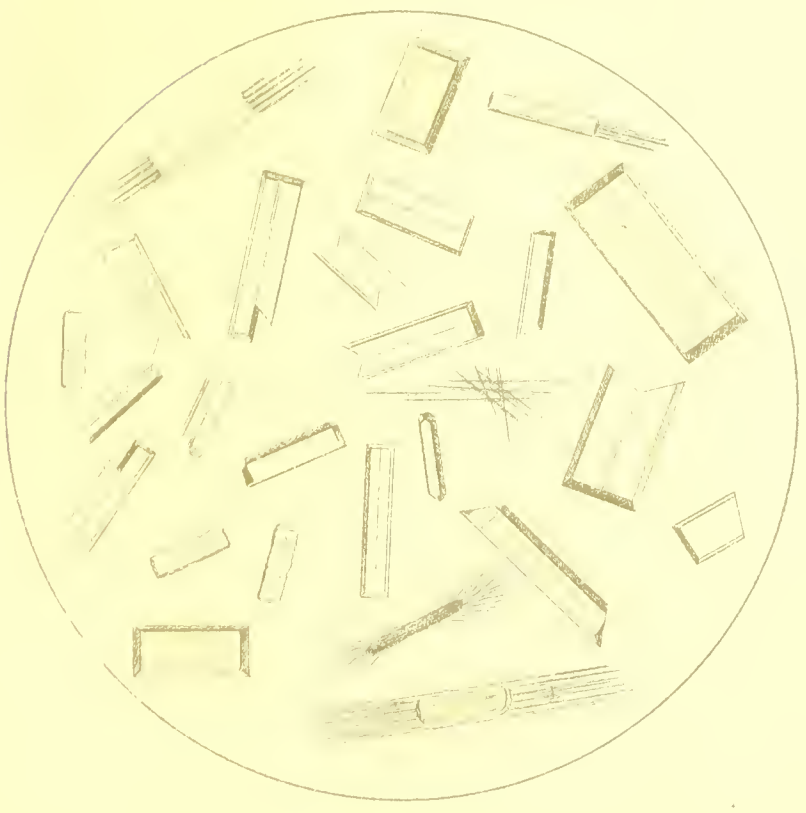

6.

Lith. Anst. Julius Michaelis Leipzig.

TAFEL IV.

TAFEL IV.

Tafel IV.

Fig. 1. **Neutraler, phosphorsaurer Kalk** in Schollenform, daneben **amorphe Phosphate** in kleinen, ungefärbten Körnchen, theils frei, theils vorerwähnten Schollen aufgelagert, endlich Krystalle von **phosphorsaurer Ammoniakmagnesia.** Aus dem neutralen Harne eines Gesunden.

Fig. 2. **Neutraler, phosphorsaurer Kalk (Dicalciumphosphat),** krystallinisch, in keilförmig zugespitzten Prismen, welche theils einzeln liegen, theils Gruppen und Rosetten bilden, bei denen die Spitzen der Krystalle nach dem Centrum zu gestellt sind. Aus schwach saurem Harne bei Rheumarthritis.

Fig. 3 und Fig. 4. **Neutraler, phosphorsaurer Kalk,** krystallinisch, Garben-, Fächer-, Blumenstrauss- und andere Formen bildend. Aus neutralem Harne bei acutem Gelenkrheumatismus nach Salicylgebrauch.

Fig. 5. **Phosphorsaure Ammoniakmagnesia (Tripelphosphat).** Künstlich dargestellte Krystalle in Form von sich kreuzenden Farnkrautblättern und anderen, unregelmässigen Krystallgebilden. Durch Zusatz von Aetzammoniak zu normalem Harne dargestellt.

Fig. 6. **Phosphorsaure Ammoniakmagnesia** in Federfahnen ähnlichen und scheerenartigen Krystallen. Aus alkalischem Harne bei Cystitis.

1.

2.

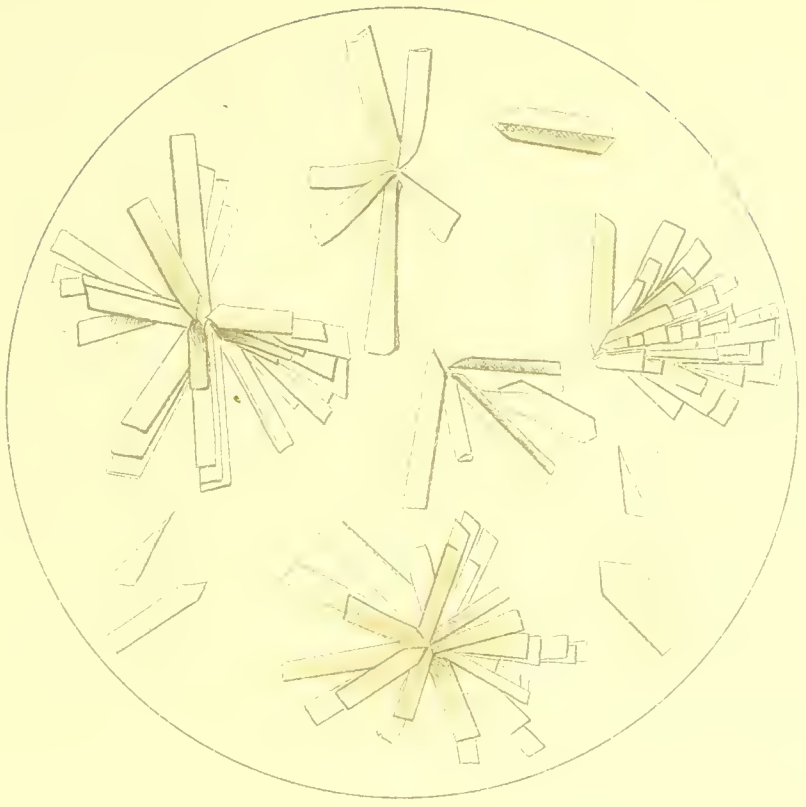

3.

4.

5.



6.

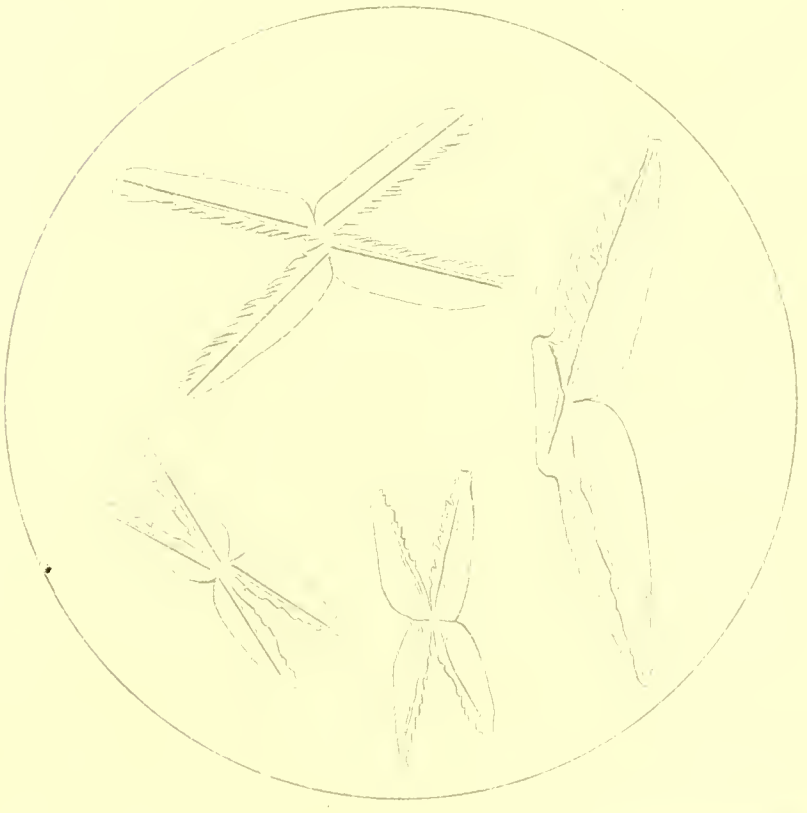

Lith. Anst. Julius Kirchhoff in Leipzig

TAFEL V.

Tafel V.

Fig. 1. **Phosphorsaure Ammoniakmagnesia (Tripelphosphat)** in der gewöhnlichen Krystallform, d. h. verschieden grosse Prismen des rhombischen Systems mit schrägen Endflächen (Sargdeckelformen) bildend. Viele Krystalle vom Grundtypus abweichend, einzelne mangelhaft ausgebildet. Aus Harn bei ammoniakalischer Gährung.

Fig. 2. **Phosphorsaure Ammoniakmagnesia,** Farnkraut ähnliche und Sternformen bildende Krystalle. Aus alkalischem Harne bei Cystitis.

Fig. 3. **Phosphorsaure Ammoniakmagnesia,** Schlittenformen und unregelmässige, zerfressene Sargdeckelformen bildend. Aus neutralem Harne bei Cystitis.

Fig. 4. **Harnsäure** in grauviolett bis schwärzlich gefärbten Krystallen. Nach Salolmedication.

Fig. 5. **Harnsäure** in farblosen, vier- und sechsseitigen Tafeln. Bei Leukämie.

Fig. 6. **Amorphe Urate,** feine, haufen- und streifenförmig (moosartig) gruppirte, schwach gelbliche Körnchen bildend. Aus dem Sedimentum lateritium eines Fieberharnes.

1.

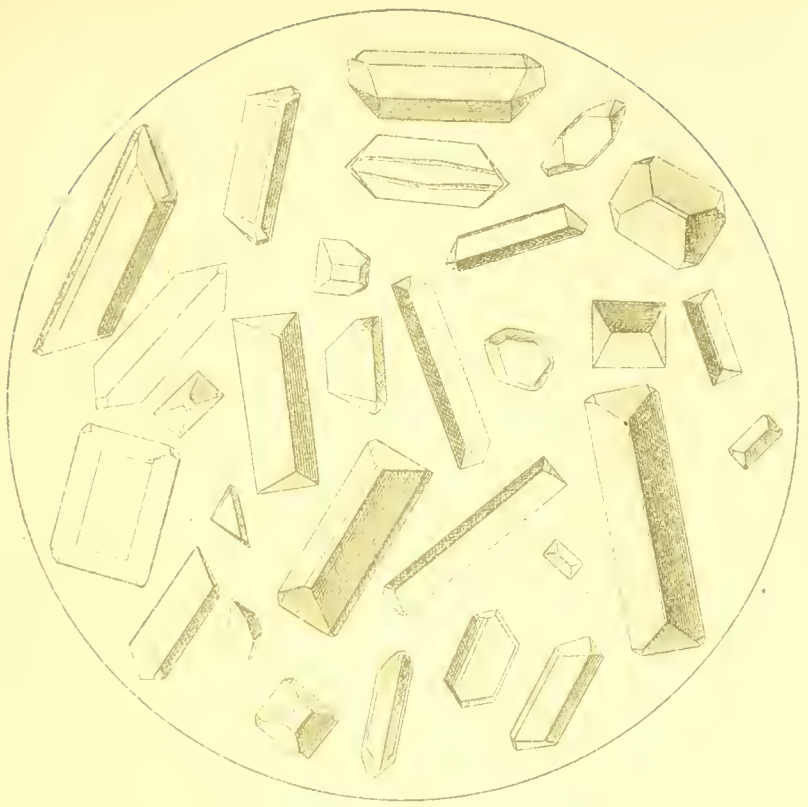

2.

3.

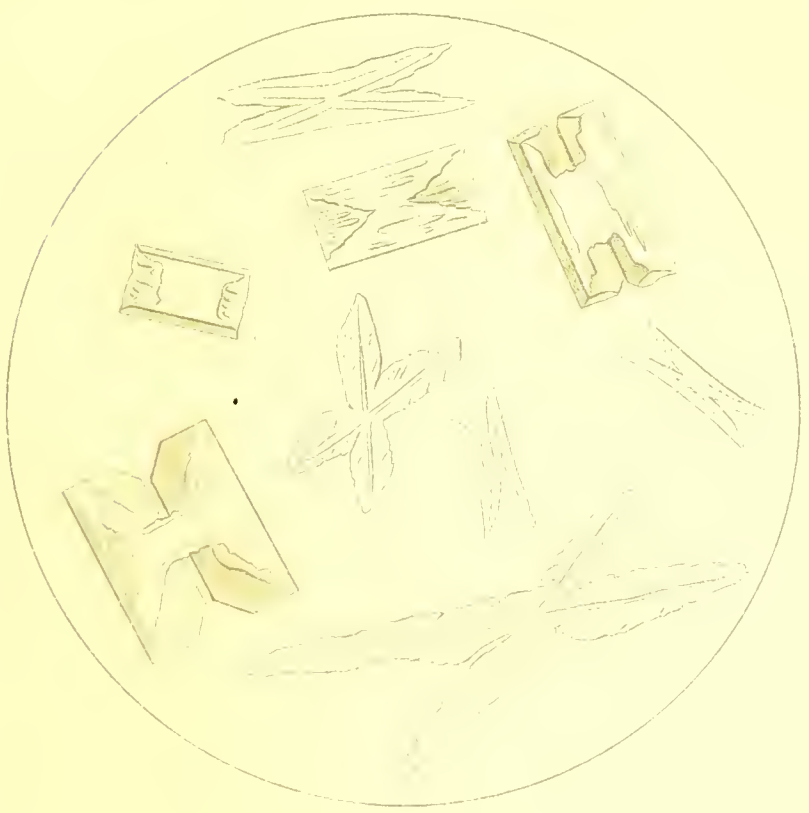

4.

5.



6.

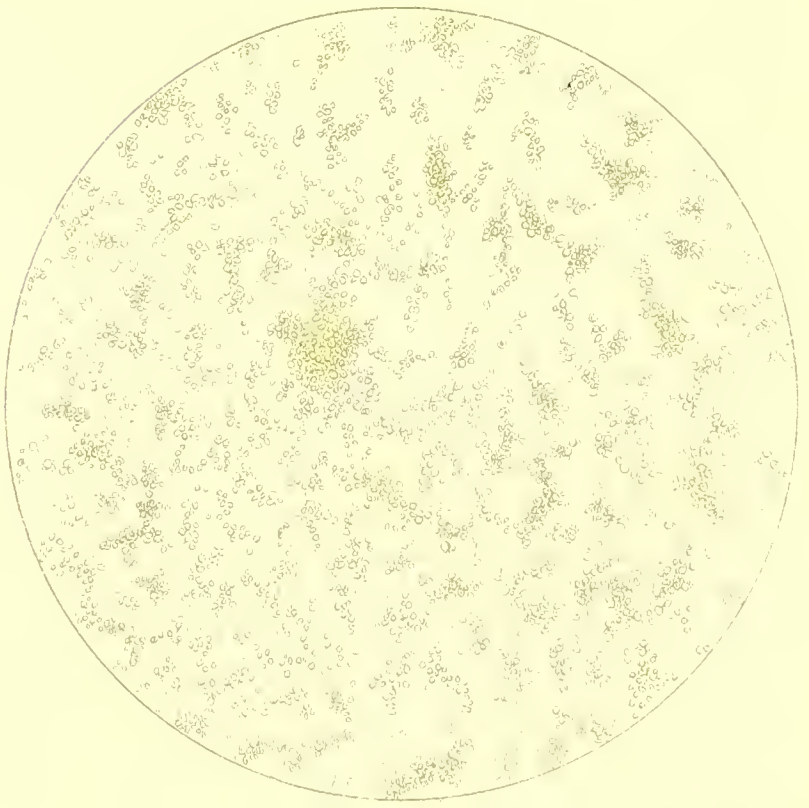

Lith Anst Julius Klinkhardt in Leipzig

TAFEL VI.

Tafel VI.

Fig. 1. **Harnsäure** in stäbchenförmigen Krystallen, garbenartig an einander liegend, mit peripherer Ausstrahlung. Aus sehr concentrirtem Harn.

Fig. 2. **Harnsäure** in Hantel-, Sanduhr- und anderen zierlichen Formen. Meist Zwillingskrystalle, mit Einschmelzung der Krystallsubstanz. Nach reichlicher animalischer Kost, aus stark saurem Harn nach längerem Stehen desselben.

Fig. 3. **Harnsäure** in spiessigen und balkenförmigen, zum Theil zu Rosetten angeordneten Krystallen von schmutzig grüngelber Farbe. Aus icterischem Harn. (Die Krystallrosetten sind ähnlich denen der Glykocholsäure, in Funke's Atlas der physiologischen Chemie Tafel IV, Fig. 6 abgebildet.)

Fig. 4. **Harnsäure** in massenhafter Ausscheidung, aber nur in kleinen Formen, zu losen Haufen an einander gelagert.

Fig. 5. **Harnsäure** in kleinen, schwach gelblich gefärbten, ziemlich unregelmässigen Wetzstein- und grösseren Kreuzformen. Künstlich dargestellt durch Zusatz von Essigsäure zu hochgestelltem Harne.

Fig. 6. **Harnsäure** in Nadelform, theils zerstreut liegend, theils zu kugelförmigen Gebilden vereinigt. Aus dem breiigen, krystallinischen Inhalte eines Gichtknotens.

1.

2.

3.

4.

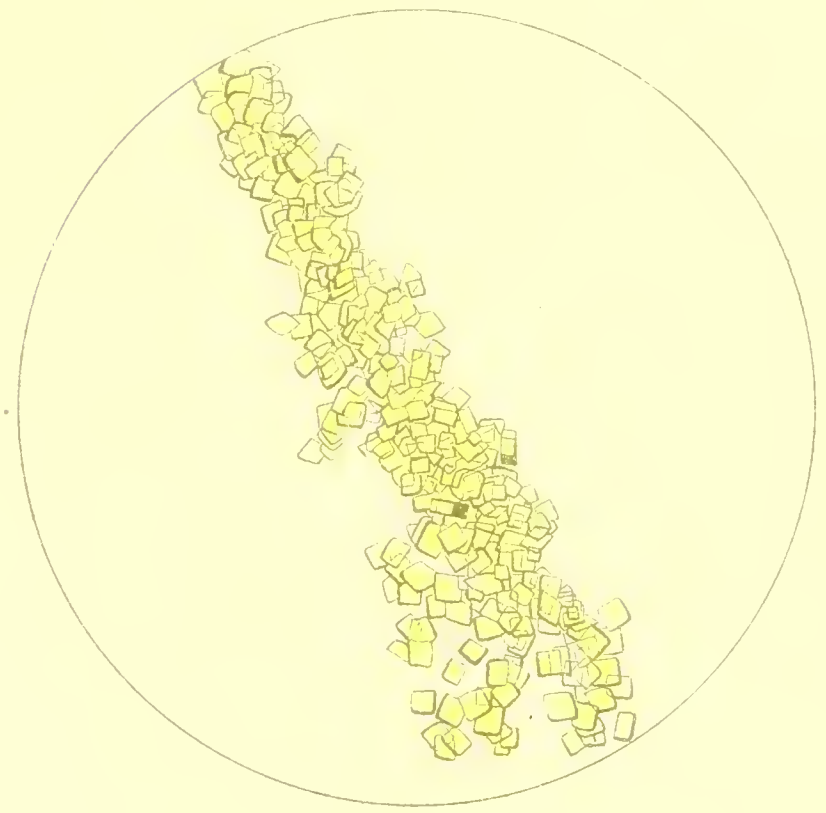

5.

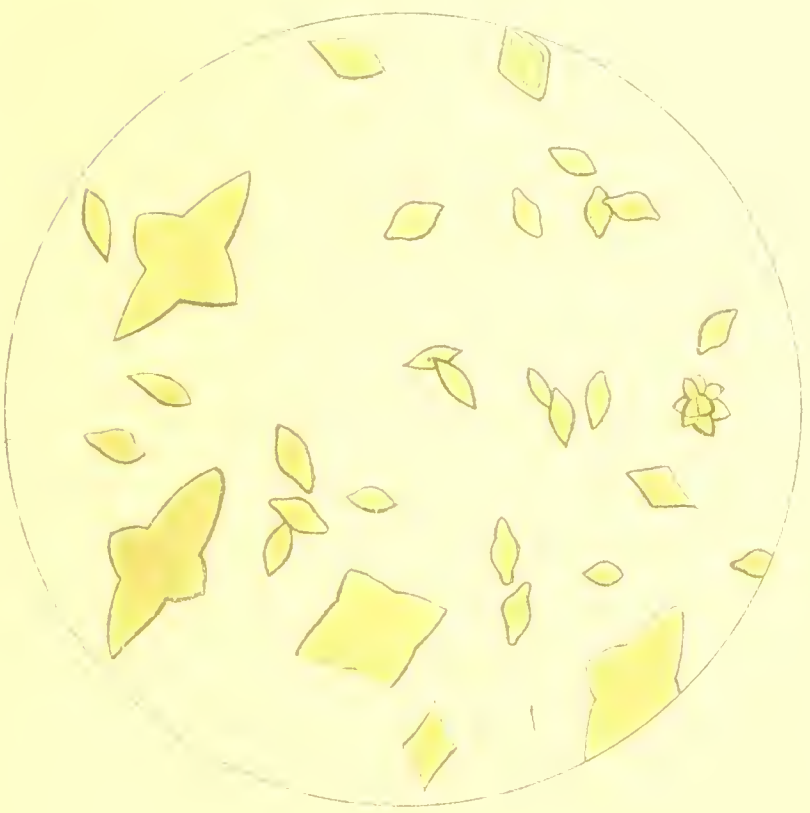

6.

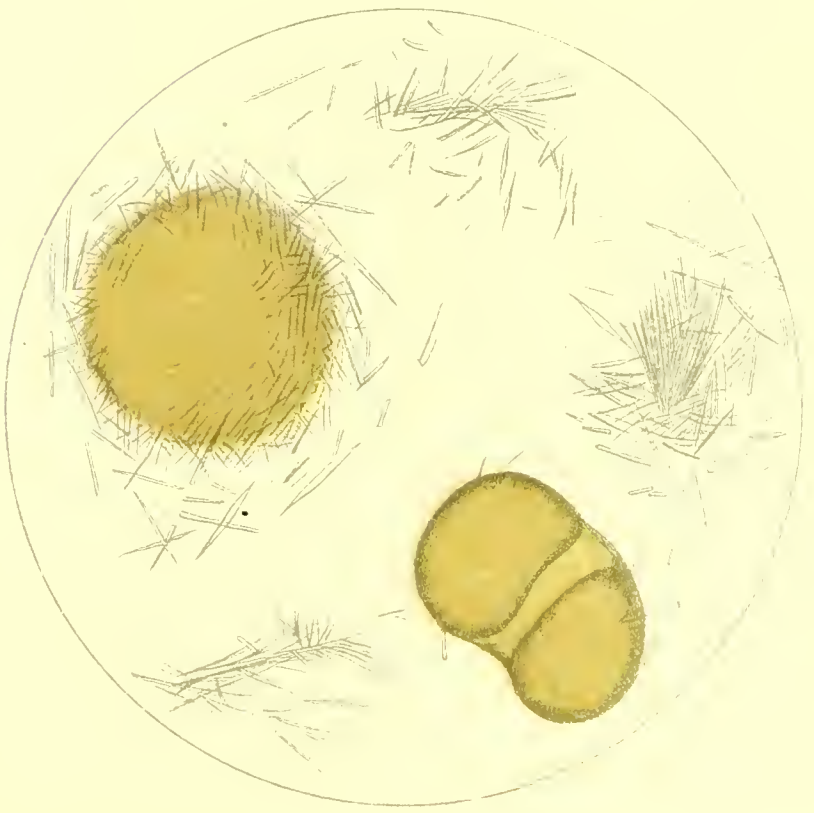

Lith. Anst. J. Julius Klinkhardt, Leipzig

TAFEL VII.

Tafel VII.

Fig. 1. **Harnsäurenadeln aus Gichtknoten** in meist asymmetrischen Büscheln und zerstreuten Nadeln; daneben zahlreiche Körnchen von amorphen Uraten.

Fig. 2. **Amorphe Uratkörnchen** in feiner Gruppirung, schwach gelblich gefärbt.

Fig. 3. **Saures, harnsaures Ammoniak** in kleinen, facettirten Kugeln und Hanteln.

Fig. 4. **Saures, harnsaures Ammoniak** aus alkalischem Harne. Doppelkugeln, sogen. Hantelform (Dumbells).

Fig. 5. **Saures, harnsaures Ammoniak** in Nadeln und Bälkchen, die zu unregelmässigen Hanteln und Bündeln angeordnet sind.

Fig. 6. **Saures, harnsaures Ammoniak,** aus saurem Harn, in Wurzelform. Daneben rothe Blutkörperchen und ein Krystall von oxalsaurem Kalk.

1.

2.

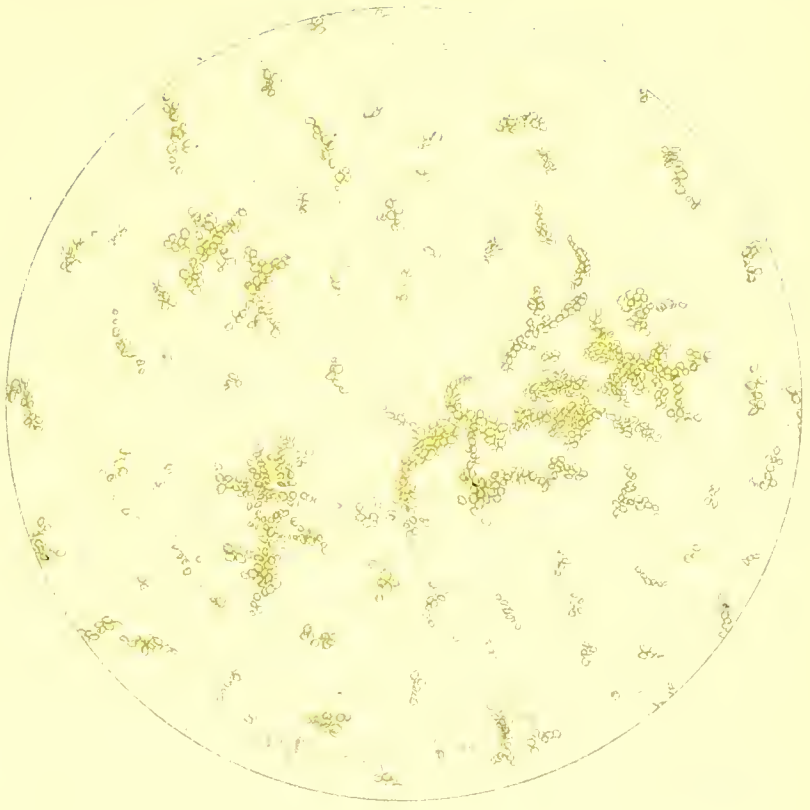

3.

4.

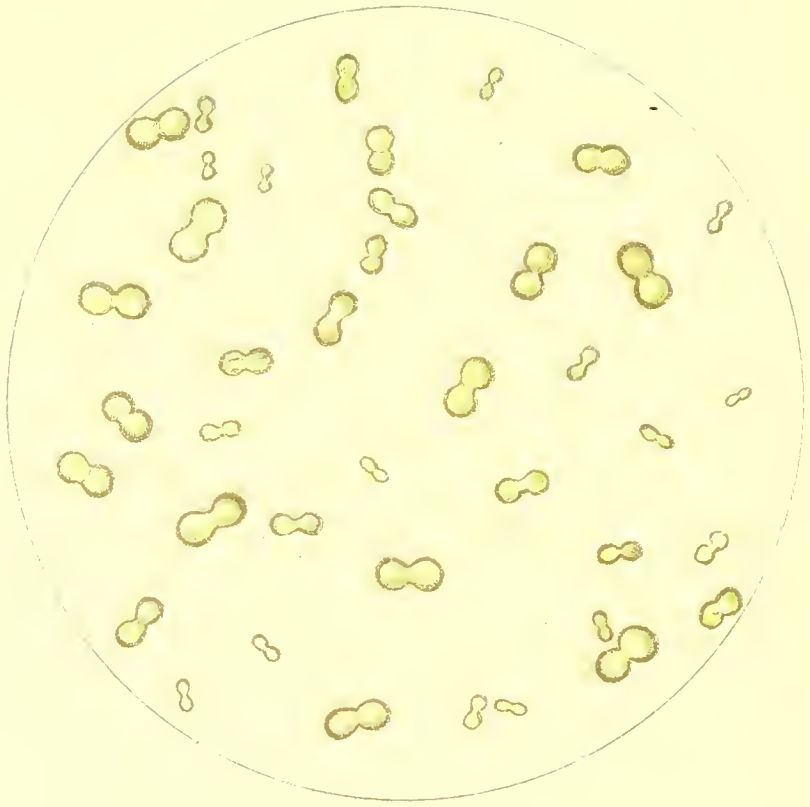

5.

6.

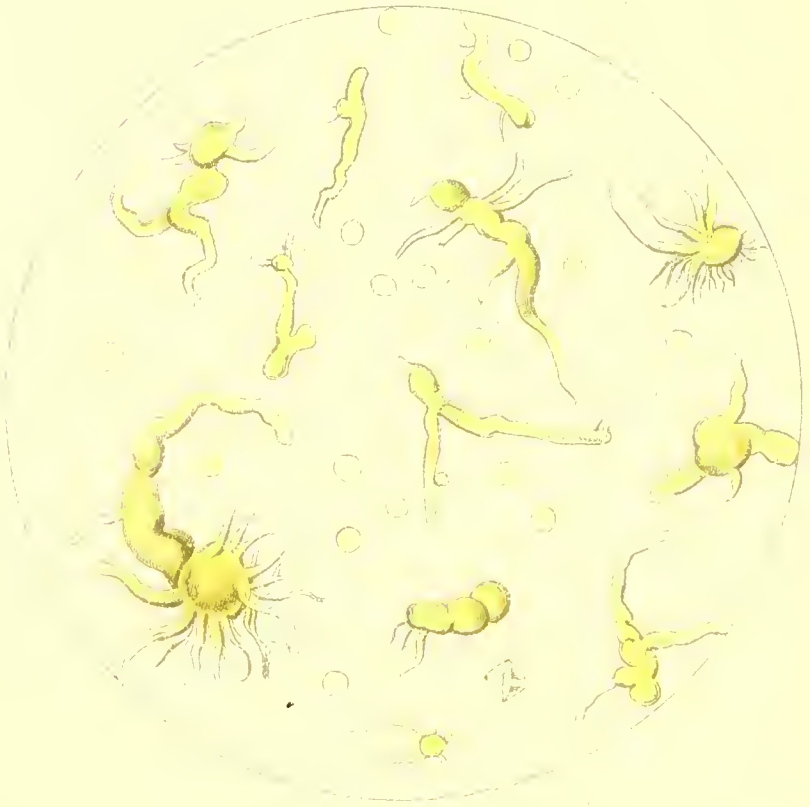

Lith. Anst. Julius Klinkhardt, Leipzig.

TAFEL VIII.

Tafel VIII.

Fig. 1. **Saures, harnsaures Ammoniak,** aus alkalischem Harn, in kugeligen, ovalen und strahligen Formen.

Fig. 2. **Saures, harnsaures Ammoniak** in Kugelform und zusammenhängenden Massen.

Fig. 3. **Saures, harnsaures Ammoniak** aus saurem Harn in Stechapfel-, Morgenstern- und Milbenformen.

Fig. 4. **Cystinurie.** Krystalle von Cystin in sechsseitigen, regelmässigen und unregelmässigen Täfelchen, rothe und weisse Blutkörperchen, letztere in stark amöboider Bewegung befindlich.

Fig. 5. **Leucin und Tyrosin. Leucin** in Kugelform. Die Kugeln zeigen radiäre und circuläre Streifung, zuweilen sind kleine Kügelchen grösseren Gebilden an der Peripherie aufgelagert. **Tyrosin** in zarten Büscheln, Doppelbüscheln und Sternformen mit unregelmässiger, strahliger Ausbreitung der Krystallnadeln. Aus dem Harnsediment bei acuter gelber Leberatrophie.

Fig. 6. **Leucin** in Kugelform. Aus Harn bei acuter gelber Leberatrophie.

1.

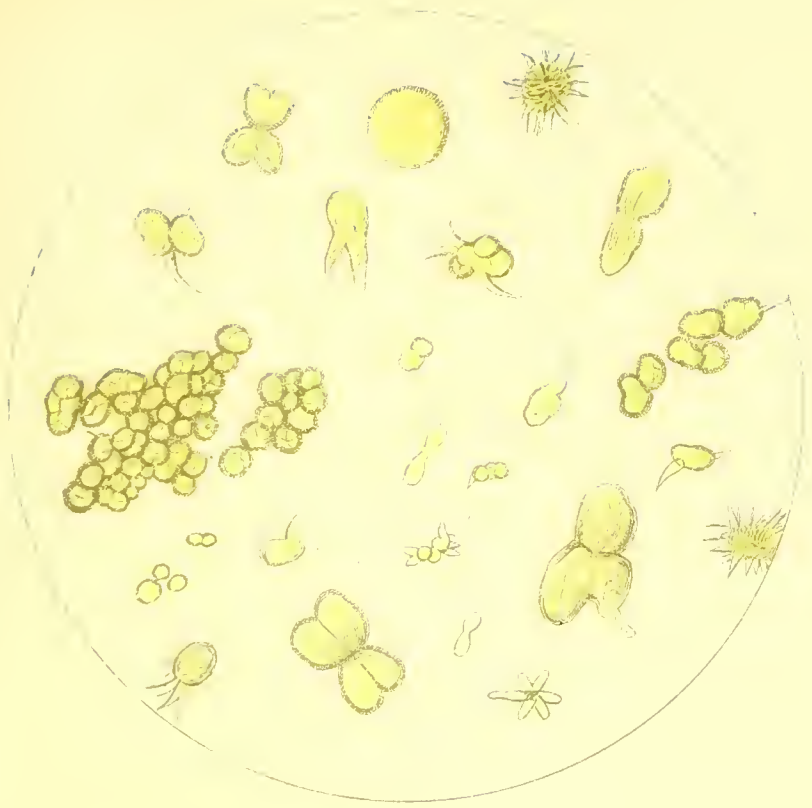

2.

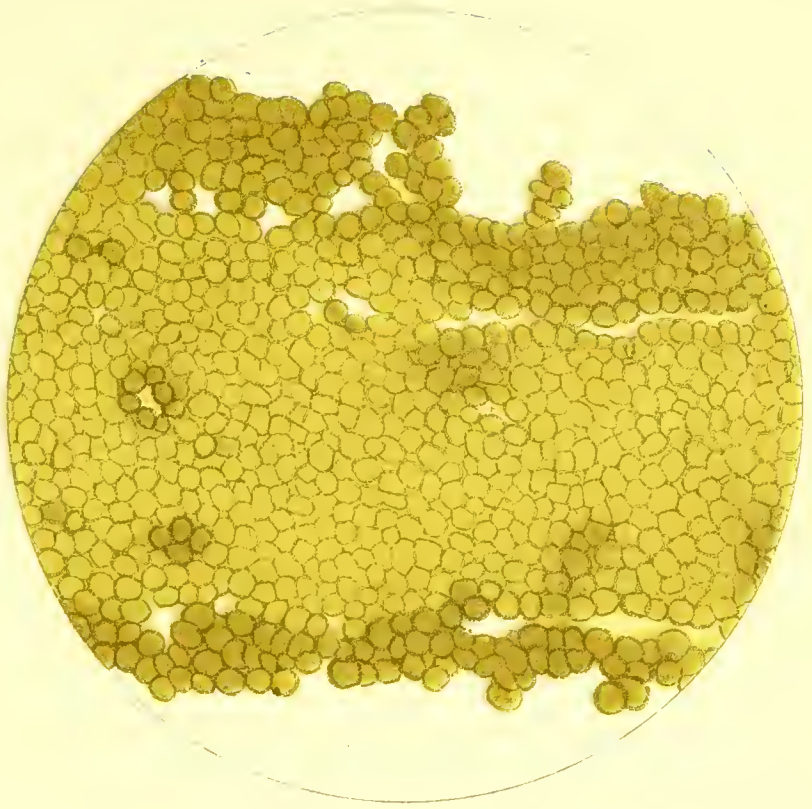

3.

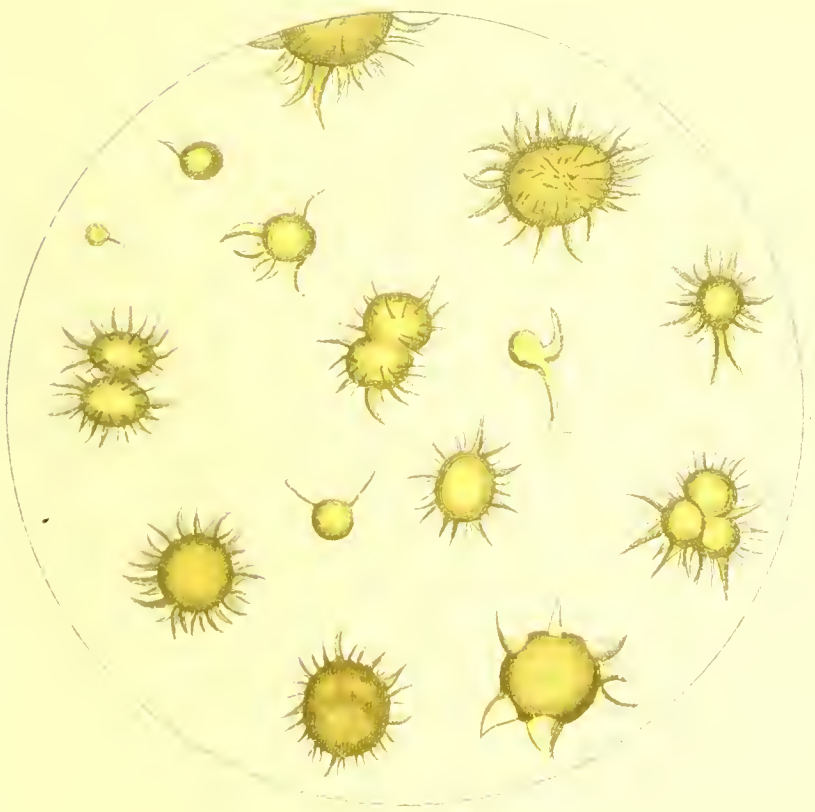

4.

5.

6.

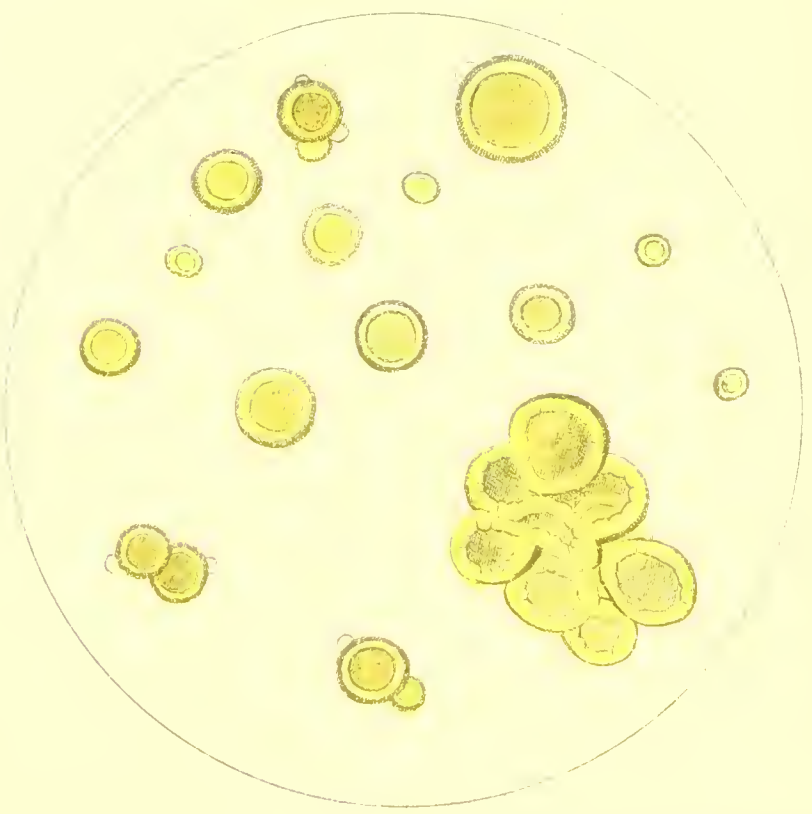

Lith. Anst. Julius Klinkhardt Leipzig.

TAFEL IX.

Tafel IX.

Fig. 1. **Carcinom der Harnblase.** Gewebsfetzen, der mit dem Harne abgegangen, bestehend aus dichten Zelllagen, die mit nadelförmigen Hämatoidinkrystallen bedeckt sind. Ferner spärliche rhombische Täfelchen von Hämatoidin. Ausserdem freie, spindelförmige und geschwänzte Zellen.

Fig. 2. **Weisses Sediment von amorphen Phosphaten** (d. h. neutralen und basisch phosphorsauren Erden) im Reagensglas. Rechts und links davon **lehmfarbenes und rosarothes Sediment von amorphen Uraten.**

Fig. 3. **Harnsäurekrystalle.** Wetzstein-, Spindel-, Tonnen-, rechteckige und quadratische Formen, einzelne derselben mit schmalem, rosafarbenem Saum von Harnfarbstoff.

Fig. 4. **Harnsäurekrystalle** in regelmässigen und unregelmässigen Wetzsteinformen, meist in kreuzförmiger und paralleler Aneinanderlagerung.

Fig. 5. **Harnsäurekrystalle** in Rosetten- und Sonnenblumenform.

Fig. 6. **Harnsäurekrystalle** in Drusenform.

1.

2.

3.

4.

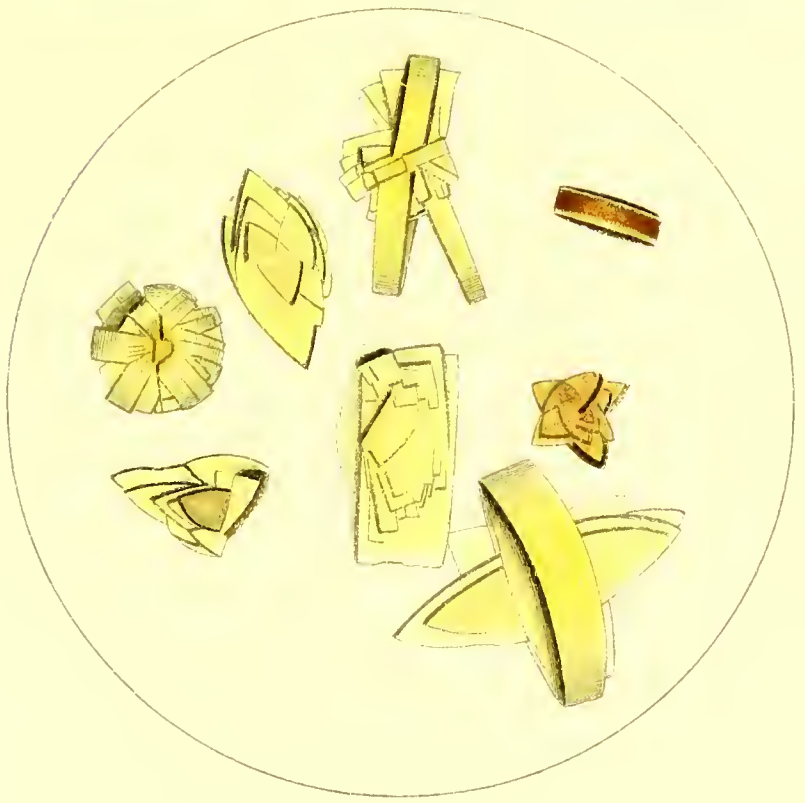

6.



5.

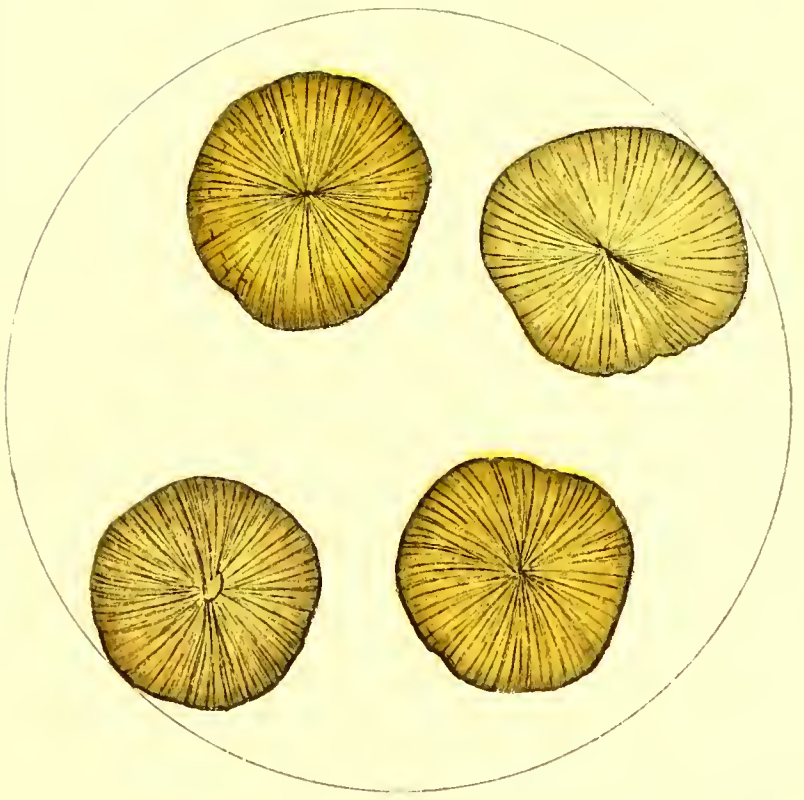

Lith. Anst. Julius Klinkhardt, Leipzig.

TAFEL X.

Tafel X.

Fig. 1. **Harnsäurekrystalle** in Flaschen- und Kegelformen, manche derselben mit schöner, krystallinischer Facettirung.

Fig. 2. **Bilirubin,** frei, d. h. Sternchen von fuchsrothen Nadeln bildend, und in Zellen; die letzteren, im Zustande der Quellung und Degeneration, enthalten sowohl feine, verschieden gefärbte Körnchen von Gallenfarbstoff als zerstreute, meist kreuzförmig über einander liegende, nadelförmige Krystalle von Bilirubin.

Fig. 3. **Icterus catarrhalis.** Icterische Epithelien, nadelförmige Bilirubinkrystalle in sternförmiger Anordnung und icterisch gefärbte Tripelphosphatkrystalle, frei und in zusammenhängenden Massen.

Fig. 4. **Icterus catarrhalis.** Icterische Epithelien, amorpher Farbstoffniederschlag, nadelförmige Bilirubinkrystalle, theils frei in sternförmiger Anordnung, theils Epithelien aufgelagert.

Fig. 5. **Epithelien der männlichen Harnröhre bei Prostatitis.** Cylinderförmige Epithelzellen, theils in Gruppen oder pallisadenförmig angeordnet, theils einzelstehend, fast alle pigmentirt, d. h. an der Zellbasis findet sich ein bald schmaler, bald breiterer Besatz von Blutpigment. (Die grösseren Zellgruppen sind pflanzlichen Gebilden in Bezug auf Form und Farbe nicht unähnlich.)

Fig. 6. **Icterische Epithelien** der Niere und der Harnwege. Aus Harn bei congenitaler, mit Nephritis parenchymatosa chronica complicirter Leberlues (siehe auch Fig. 4 der Tafel XXIV).

1.

2.

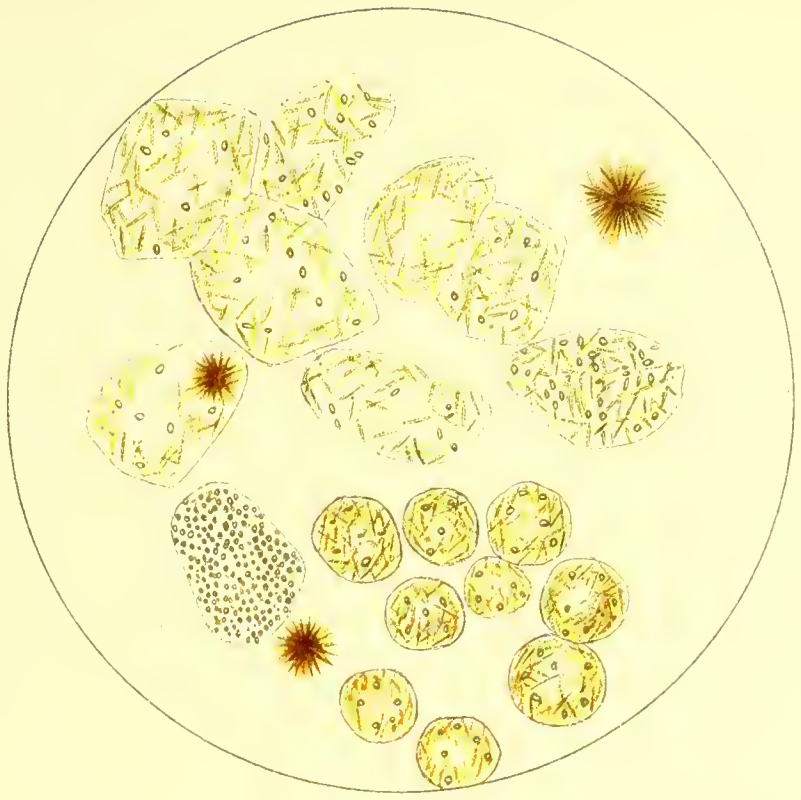

3.

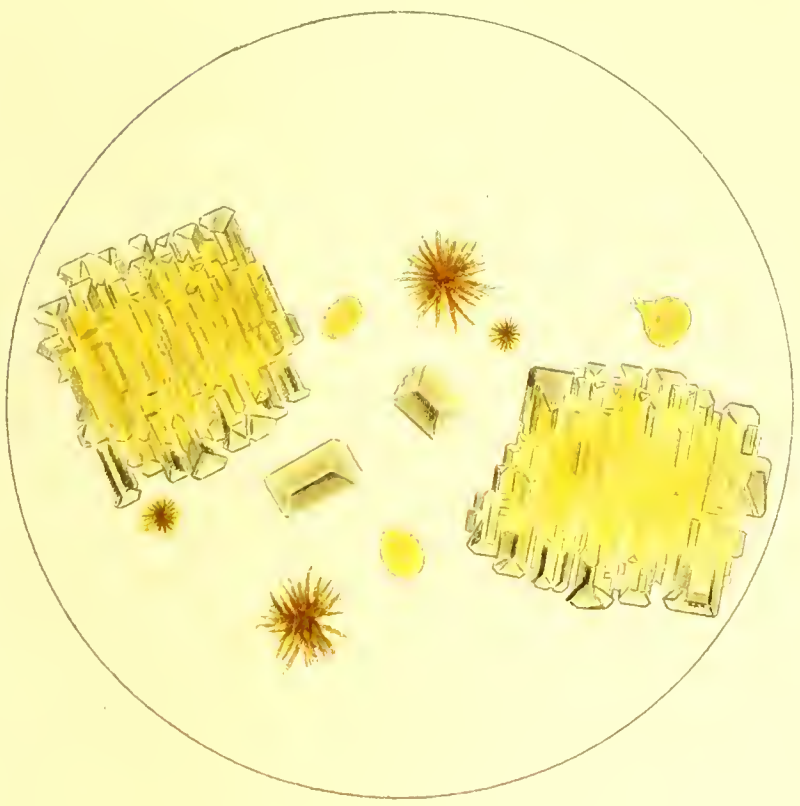

4.

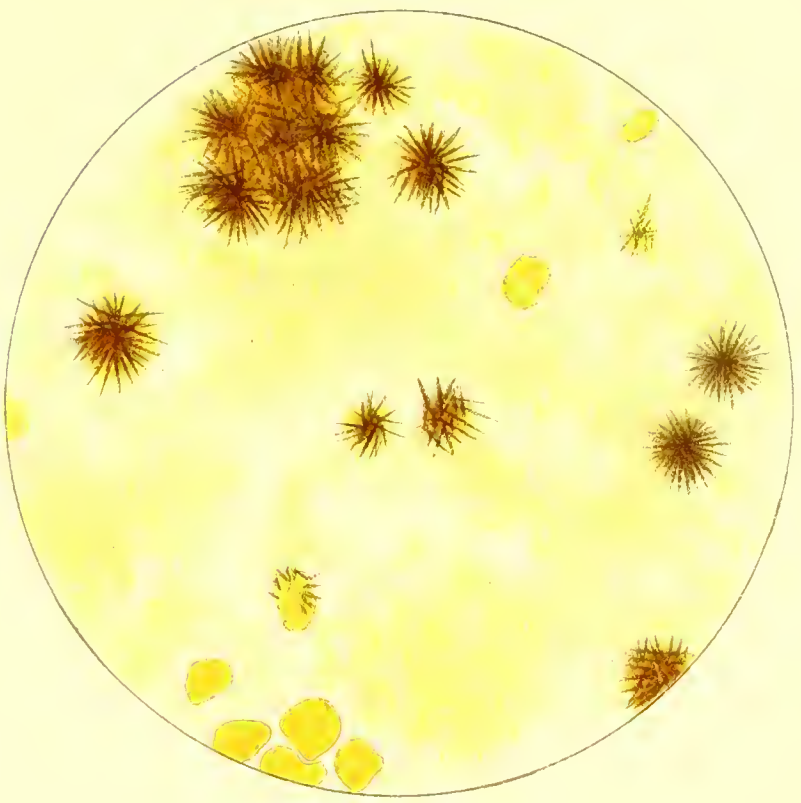

5.

6.

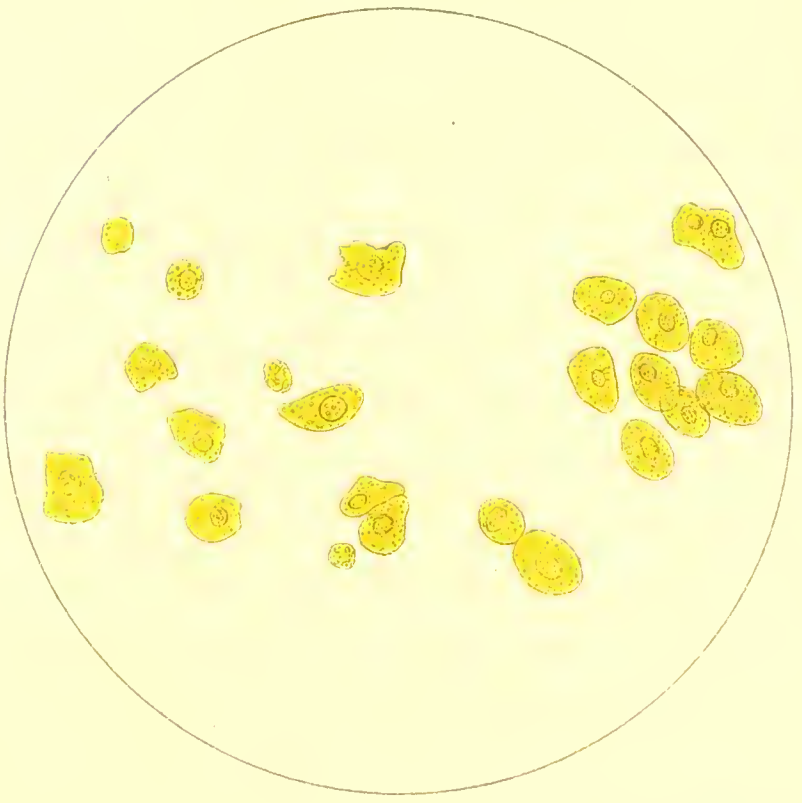

Lith. Anst. Julius Klinkhardt

TAFEL XI.

Tafel XI.

Fig. 1. **Harnsäurekrystalle (Kammformen),** spontan aus concentrirtem Harne nach längerem Stehen ausgefallen.

Fig. 2. **Harnsäure** in farblosen, stark lichtbrechenden, 4-, 5- und 6 seitigen Tafeln, sowie ovalen und runden Formen. Bei Cystitis.

Fig. 3. **Harnsäure** in Spiess- und Lanzenformen, aus concentrirtem Harne nach längerem Stehen ausgefallen.

Fig. 4. **Uratsediment** von rosarother Farbe, im Reagensgläschen, darüber eine ziemlich breite Schicht von **Harnsäurekrystallen** (nachträglich ausgefallen).

Fig. 5. **Cholestearin,** mit Jod und concentrirter Schwefelsäure nacheinander behandelt, in grösseren und kleineren Krystalltafeln, von der verschiedensten Färbung. (Combinirtes Bild aus einem mikroskopischen Präparate).

Fig. 6. **Harnindigo** in Schollen und Bruchstücken, freiwillig ausgefallen beim Uebergang eines stark indicanhaltigen Harnes in alkalische Gährung.

1.



2.

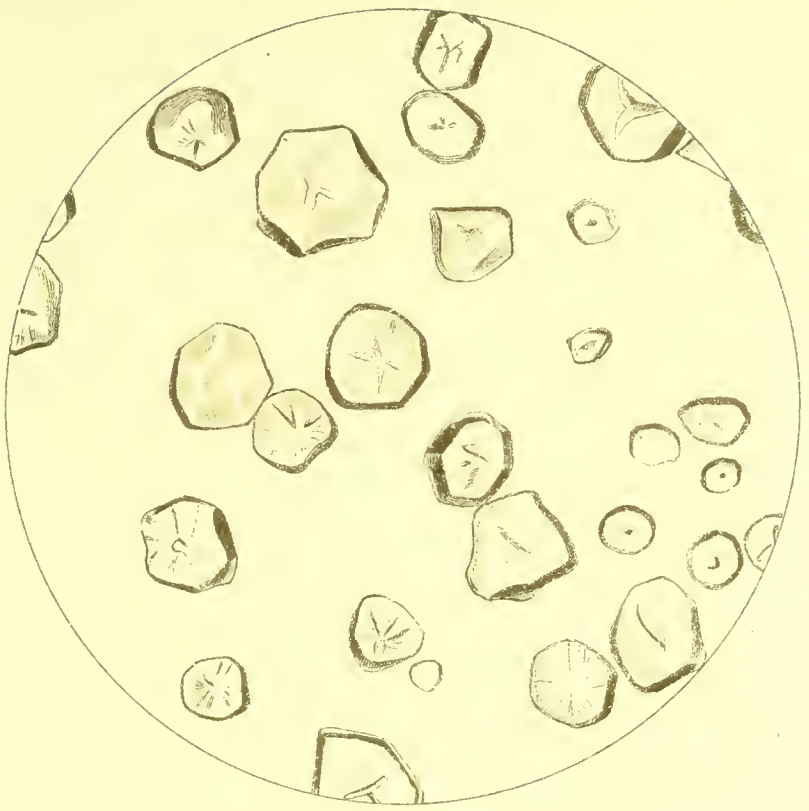

3.

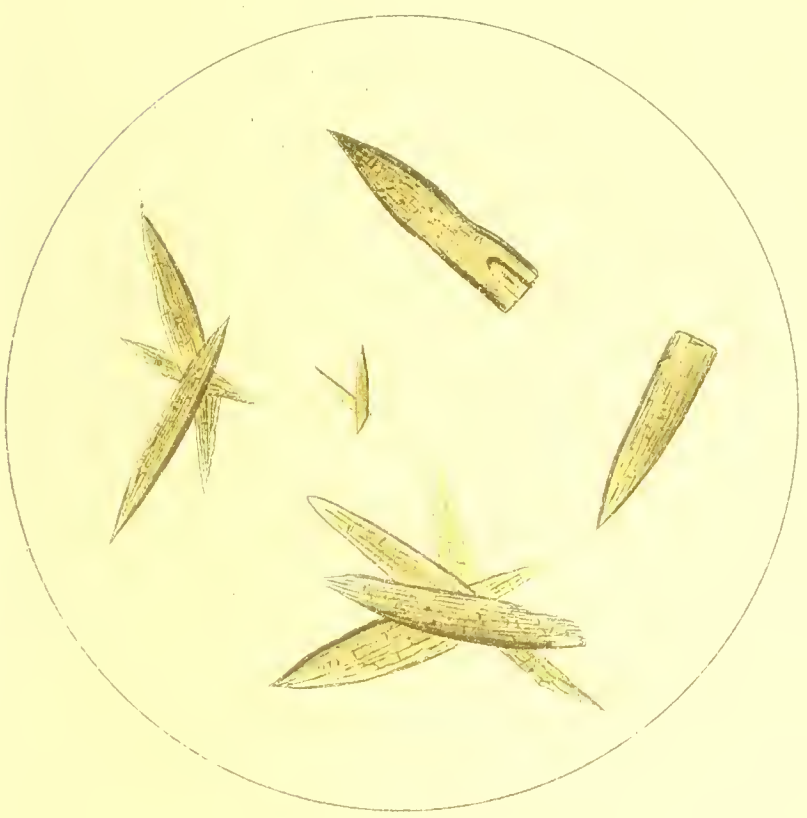

4.

5.

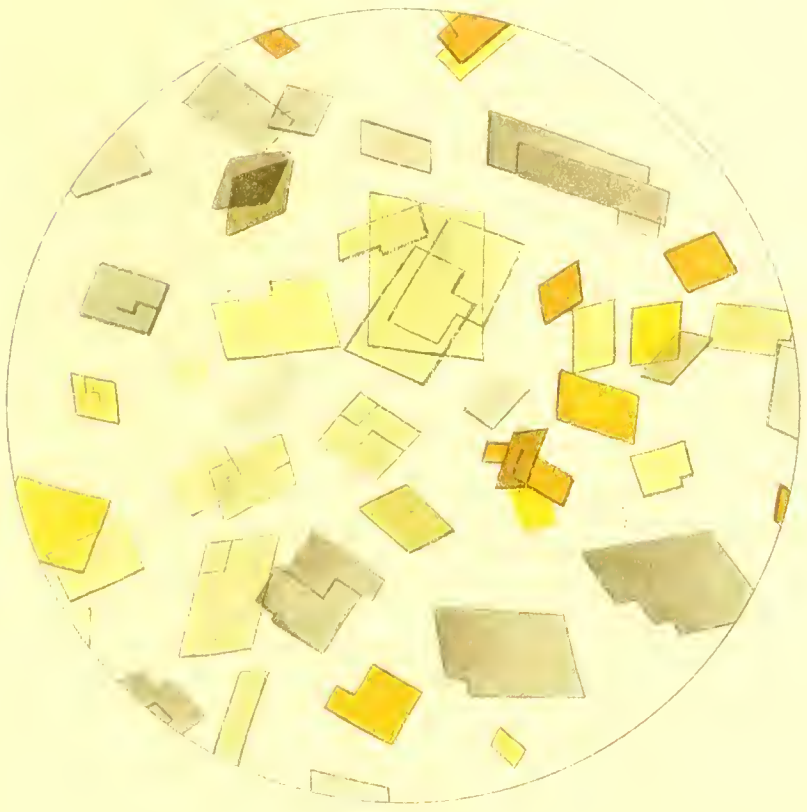

6.

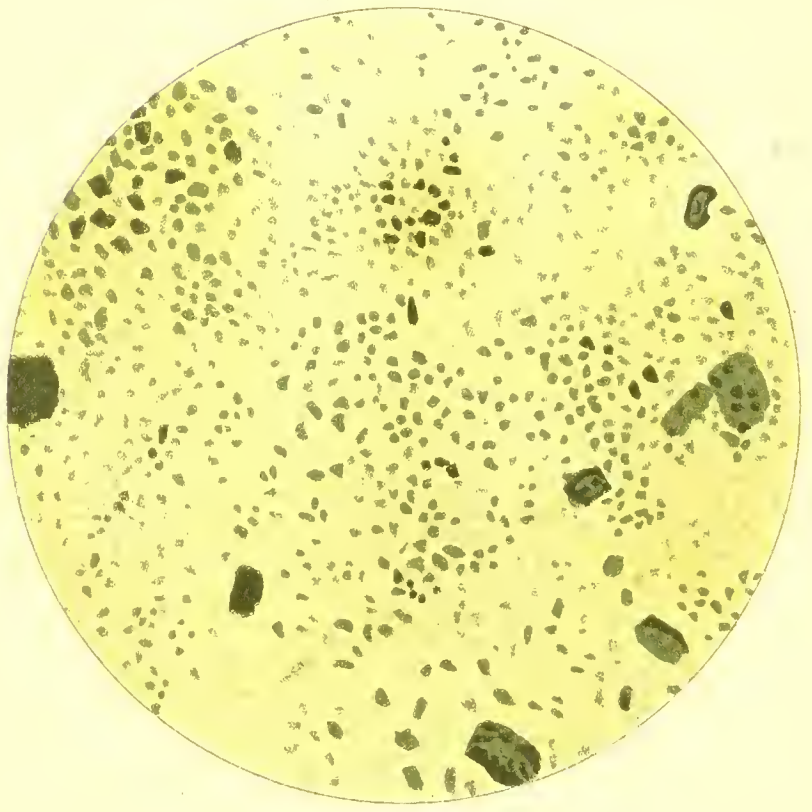

Lith. Anst. Julius Klinkhardt, Leipzig.

TAFEL XII.

Tafel XII.

Fig. 1. **Hippursäure** in farblosen, rhombischen Tafeln und Prismen, theils frei, theils über einander gelagert. Aus Harn nach reichlichem Genusse von Preisselbeeren.

Fig. 2. **Cystin** in sechsseitigen, dünnen, regulären und irregulären, farblosen Tafeln, welche häufig auf und in einander geschichtet sind. Aus dem schwach sauren Harne bei Cystinurie mit Nephrolithiasis.

Fig. 3. **Cholestearin** in rhombischen Tafeln von verschiedener Grösse, an den Rändern mit ausgeschnittenen Ecken und treppenartigen Absätzen versehen. Bei Fettdegeneration der Nieren.

Fig. 4. **Fettsäure** in zierlich geschwungenen, nadelförmigen Krystallen, die meist zu Büschel- und Sternformen angeordnet sind. Aus einem Harnsedimente bei Nierentuberculose.

Fig. 5. **Salpetersaurer Harnstoff** in hexagonalen Tafeln und rhombischen Plättchen, in Haufen und dachziegelartig über und neben einander liegend. Künstlich dargestellt durch Einwirkung von Salpetersäure auf eingedampften Harn.

Fig. 6. **Epithelien der Vagina,** d. h. grosse, unregelmässig-polygonale Plattenepithelien mit feingekörntem Protoplasma und kleinen, ovalen oder rundlichen Kernen, welche meist geschichtet sind. Daneben vereinzelte Leukocyten von ungleicher Grösse. Aus dem Harne eines jungen Mädchens bei Fluor benignus.

1.

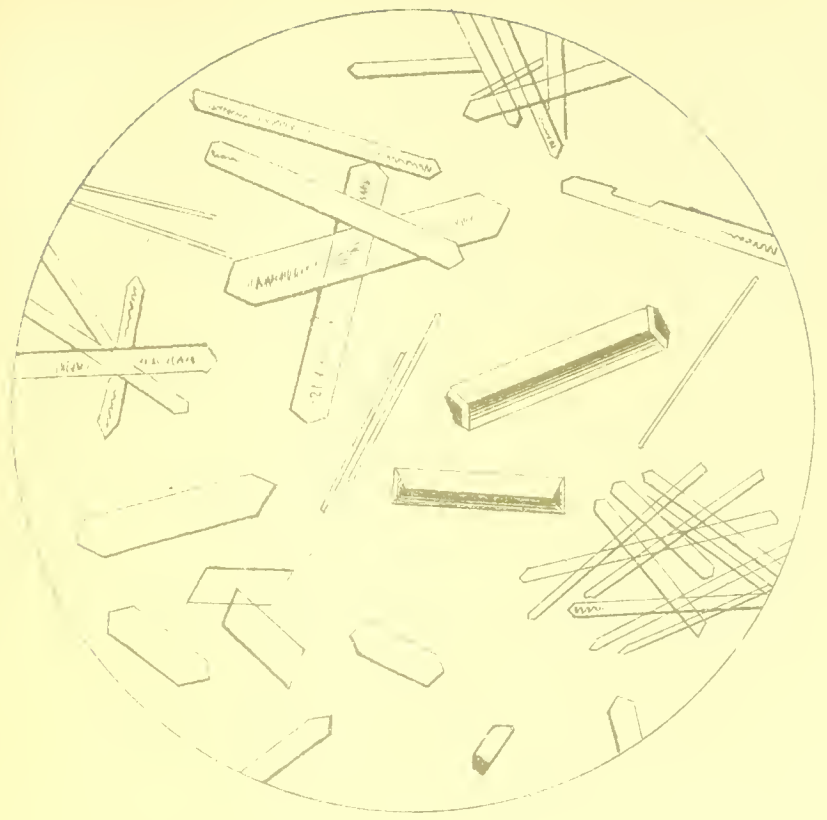

2.

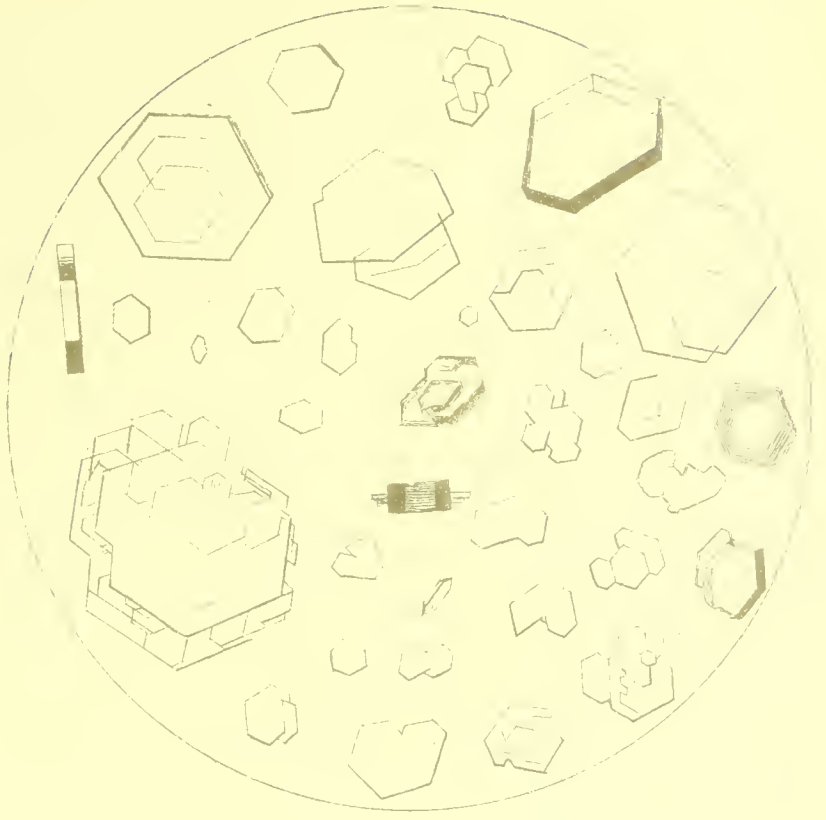

3.

4.



5.



6.

TAFEL XIII.

Tafel XIII.

Fig. 1 und Fig. 3. **Epithelien der Harnblase,** das sind ziemlich grosse, spindel- und keulenförmige, rundliche und ovale Zellen, theilweise mit Fortsätzen versehen. Fig. 1 aus dem Harnsedimente bei Cystitis, Fig. 3 durch Abschaben der Harnblasenschleimhaut gewonnen.

Fig. 2. **Epithelien der Harnblase (Blasenhals).** Die Zellen von verschiedener Form und Grösse, die meisten polygonal, fast sämmtliche kleiner als die in Fig. 1 und 3.

Fig. 4. **Epithelien der männlichen Harnröhre,** das sind cylindrische, spindelförmige, geschwänzte, sowie kleine, runde und ovale Zellen. Durch Abschaben der Harnröhrenschleimhaut gewonnen.

Fig. 5. **Epithelien der Niere,** das sind polygonale, rundliche oder ovale Zellen mit ziemlich grossem, rundlichem Kerne. Durch Abschaben der Nierensubstanz gewonnen.

Fig. 6. **Epithelien des Harnleiters,** das sind Zellen von verschiedener Gestalt, manche mit grossen Fortsätzen versehen. Durch Abschaben der Ureterenschleimhaut gewonnen.

1.

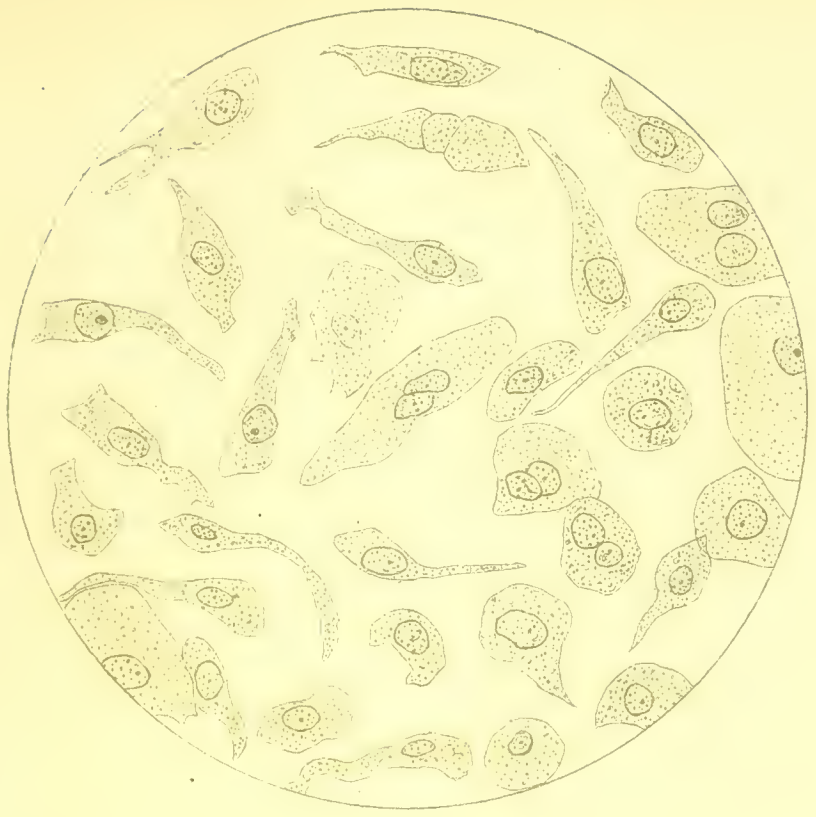

2.

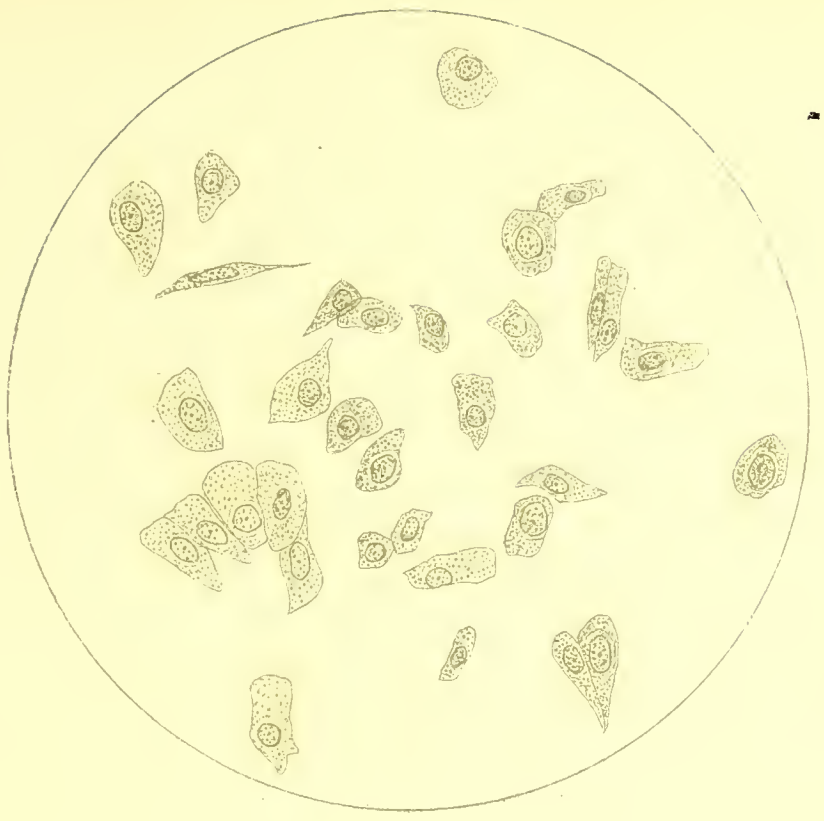

3.

4.

5.

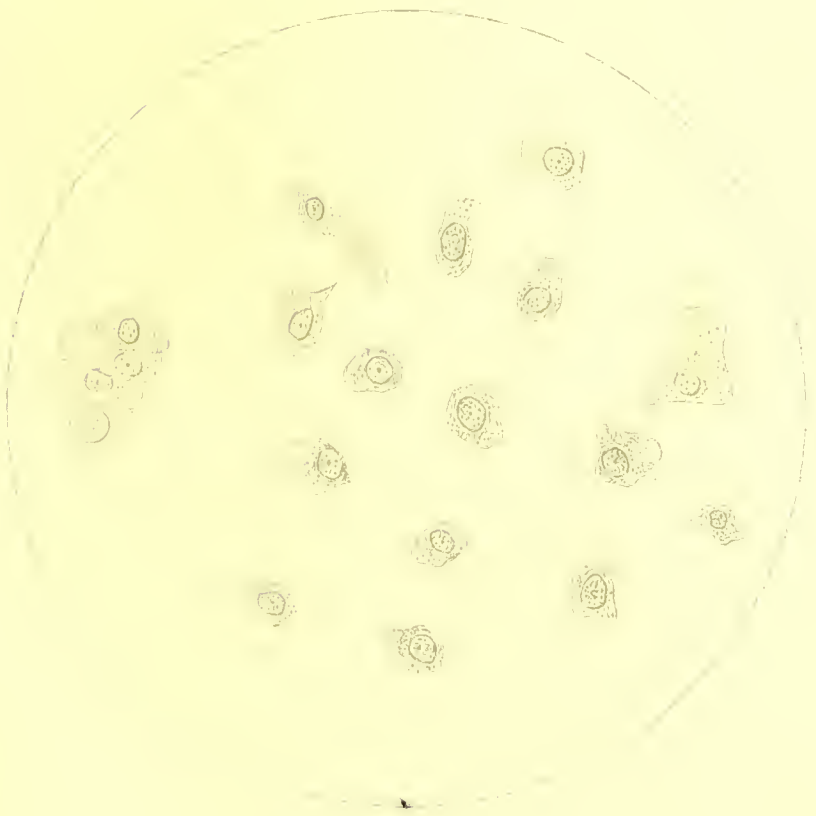

6.

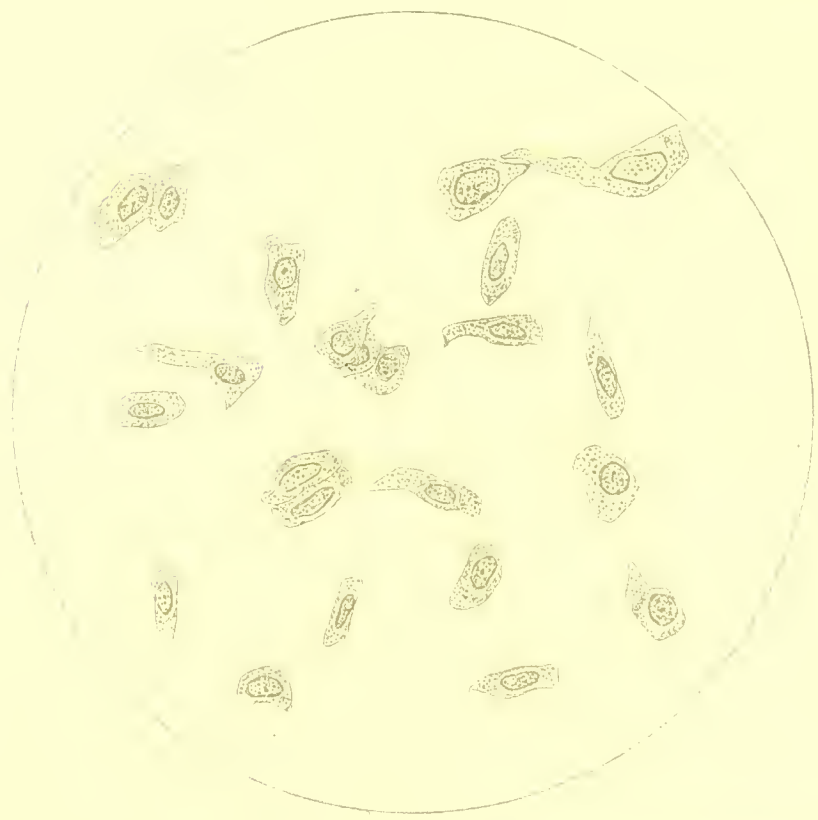

Lith. Anst. Julius Klinkhardt Leipzig

TAFEL XIV.

Tafel XIV.

Fig. 1. **Epithelien des Nierenbeckens,** das sind Zellen von sehr verschiedener Form und Grösse, manche mit ein- oder doppelseitigen Fortsätzen versehen (sogenannte Schwanzzellen), manche rund oder oval, zum Theil dachziegelartig angeordnet. Durch Abschaben des Nierenbeckens gewonnen.

Fig. 2. a) **Gemischter Cylinder,** d. h. mit rothen und weissen Blutkörperchen sowie amorphen Uratkörnchen belegter Cylinder; auch eine Epithelzelle aus den Harnwegen ist eingelagert. Aus dem Harnsedimente bei Nephritis acuta haemorrhagica.

b) **Nierenepithelien** bei stärkerer Vergrösserung (eine Zelle mit Vacuole versehen), wie sie oft im Harnsedimente bei Nephritis gefunden werden.

Fig. 3. **Spermatorrhoe.** Zahlreiche, theils einzeln, theils in Gruppen beisammenliegende Spermatozoën, von denen zwei (vom Centrum nach oben zu liegend) noch unfertig, d. h. noch mit Hülle versehen sind. Daneben vereinzelte Leukocyten und amorphe Körnchen von Harnsalzen. Aus dem weissgrauen, flockigen Sedimente eines nach epileptiformem Anfalle entleerten Harnes.

Fig. 4. **Cylindroide,** das sind lange, zarte, mit feiner Längsstreifung versehene, meist bandartig gewundene Gebilde. Aus einem Harnsedimente bei Cystitis.

Fig. 5. **Leukocyten,** deren Kerne auf Essigsäurezusatz stark hervortreten. Aus saurem Harne bei Pyurie.

Fig. 6. **Wachscylinder,** das sind opak glänzende, homogene, cylindrische Gebilde von verschiedener Breite, scharf contourirt, stellenweise mit seichten Einkerbungen versehen. Aus Harn bei Bleischrumpfniere.

1.

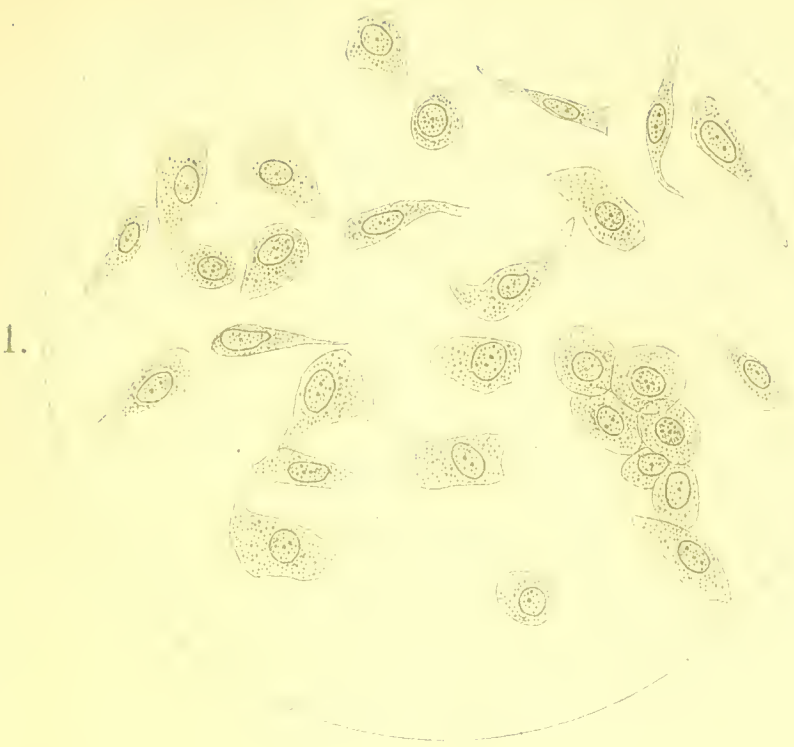

2.



3.

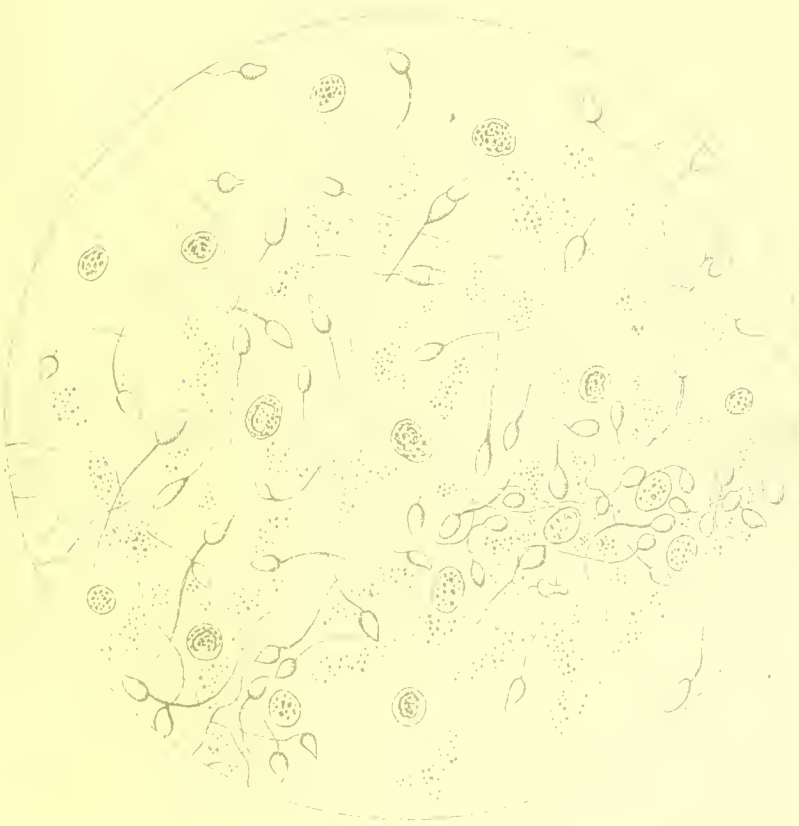

4.

5.



6.



TAFEL XV.

Tafel XV.

Fig. 1. **Fett und Fettsäurenadeln.** Gelblich gefärbte, geschwungene Nadeln, die ziemlich dicht über und neben einander liegen. In eine Gruppe von Nadeln sind kleine Fetttröpfchen eingelagert. Aus dem Harnsedimente bei chronisch parenchymatöser Nephritis (secundärer Schrumpfniere).

Fig. 2. **Fibrinurie.** Längsverlaufende, zu feinen Strängen vereinigte Fibringerinnsel, zwischen welche zarte Fabrinfädchen regellos eingestreut sind. Daneben vereinzelte, grössere und kleinere Fettkugeln, sowie rothe und weisse Blutkörperchen, die letzteren hämorrhagisch gefärbt. Aus dem Harnsedimente bei Hämaturie.

Fig. 3. **Urethralfaden** (ungefärbt), d. h. Stück eines solchen. Ein gelblichweisses, zartes Gebilde, aus zahlreichen, in Schleim eingebetteten Zellen bestehend. Aus Harn bei Urethritis gonorrhoica.

Fig. 4. **Erythrocyten,** zum Theil von normaler Farbe, zum Theil blass und ausgelaugt, d. h. ihres Hämoglobingehaltes beraubt, von verschiedener Grösse und Form, manche derselben rund und biconcav, andere stechapfelförmig; auch vereinzelte Mikrocyten. Aus saurem Harne bei Hämaturie.

Fig. 5. a) **Hyaliner Cylinder,** gerade. Bei Stauungshyperämie der Nieren.
b) **Hyaliner Cylinder,** gewunden, schwach gelblich gefärbt. Aus icterischem Harne.
c) **Bakterien,** zu einem cylindrischen Gebilde an einander gelagert. Aus längere Zeit an der Luft gestandenem Harne.

Fig. 6. **Granulirte Cylinder,** d. h. ziemlich dunkle, cylindrische Gebilde von feinkörniger Beschaffenheit, der eine mit Einbuchtung und stellenweiser Lückenbildung, wahrscheinlich der Verzweigung der Harncanälchen entsprechend, an einer Stelle eine offenbar degenerirte Epithelzelle eingelagert.

1.

2.

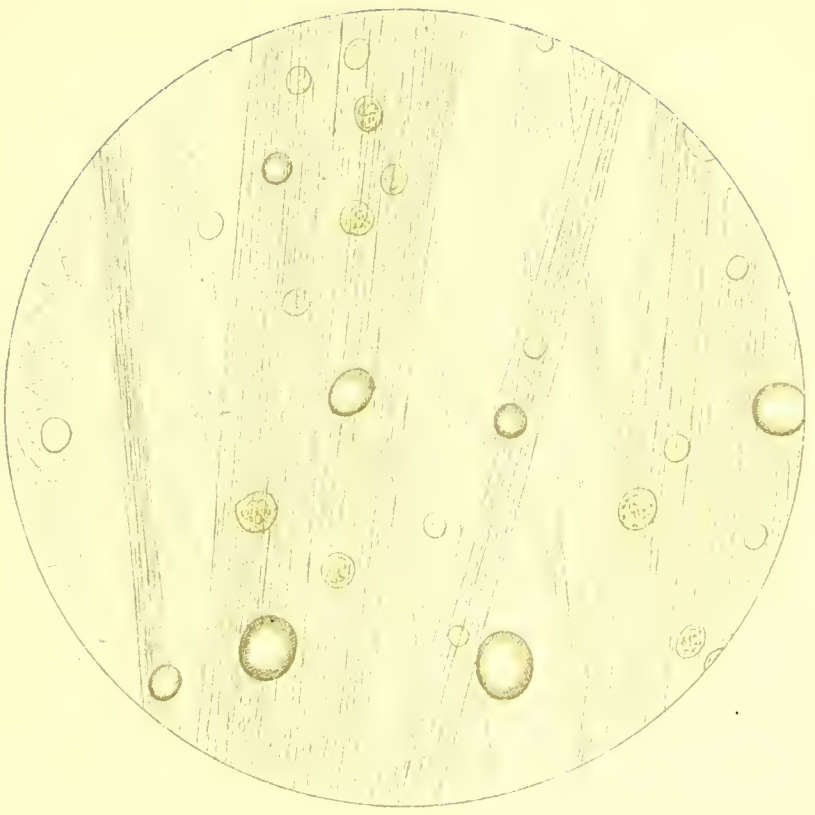

3.

4.

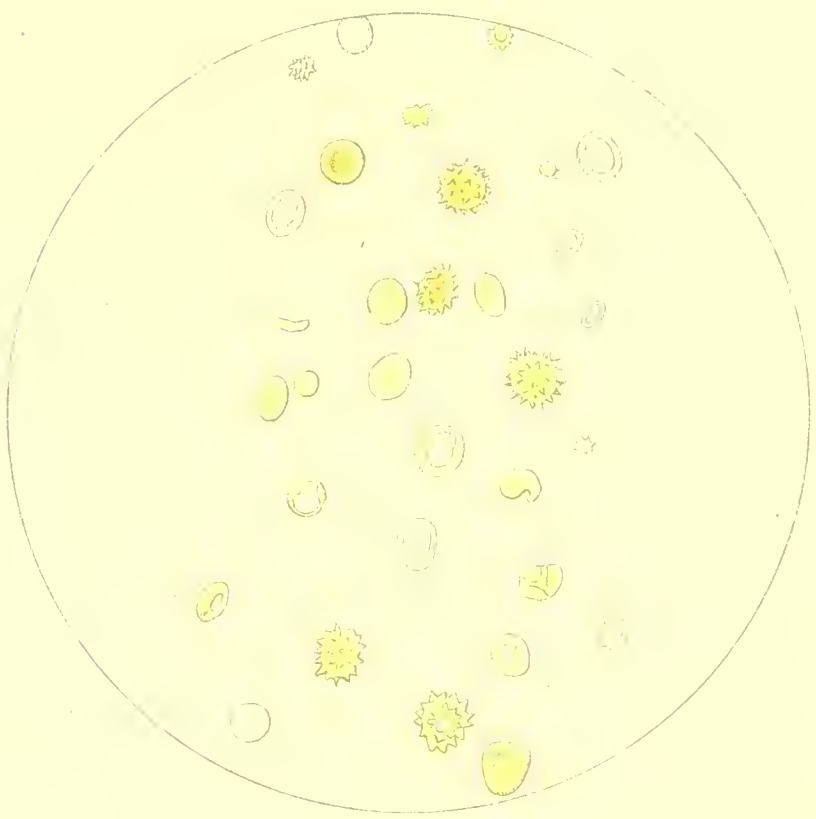

5.

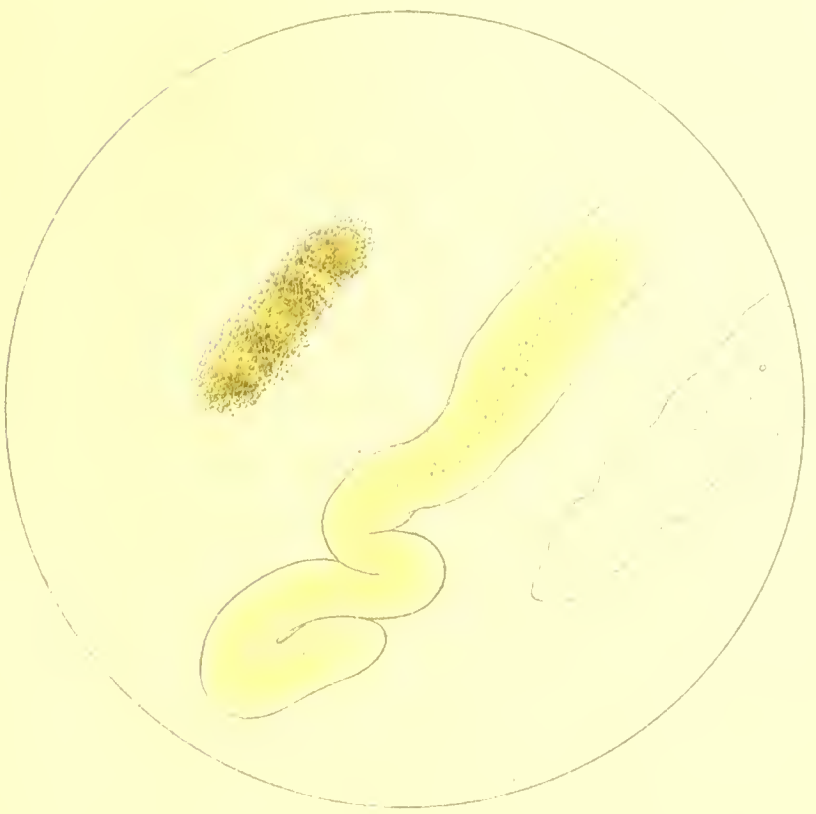

6.

TAFEL XVI.

Tafel XVI.

Fig. 1. a) **Leukocytencylinder,** d. h. hyaliner Cylinder, der dicht mit wohlerhaltenen Leukocyten belegt ist. Bei Nierenabscess.
b) **Blutcylinder,** d. h. hyaliner Cylinder, der dicht mit rothen Blutkörperchen bedeckt ist. Bei acuter, hämorrhagischer Nephritis.
c) **Fettkörnchencylinder,** d. h. dicht mit grösseren und kleineren Fetttröpfchen besetzter Cylinder. Bei secundärer Schrumpfniere.

Fig. 2. **Epithelialcylinder,** d. h. blutig tingirte Nierenepithelien sind in grosser Menge hyalinen Cylindern aufgelagert. Bei grosser, weisser Niere.

Fig. 3. **Ammoniumuratcylinder.** Die krystallinischen, kugelig geformten Niederschläge sind zu cylindrischen, düster olivgrünen Haufen vereinigt. Aus dem Harnsedimente bei Harnsäure-Infarct eines Neugeborenen.

Fig. 4. **Pseudocylinder.**
a) **Cylindrisches Stückchen** bei Ausscheidung von Dicalciumphosphat in Schollenform. Aus icterischem Harne.
b) **Kleine Harnsäurekrystalle** in cylindrischer Aneinanderlagerung. Aus hochgestelltem Harne.

Fig. 5 und Fig. 6. **Zottenkrebs der Harnblase.** Gelappte, abgerundete, mit unregelmässigem Epithel überkleidete Stränge (Zotten), die von Blutgefässschlingen durchzogen sind. Frische, ungefärbte Geschwulstfetzchen, die mit dem Harne entleert wurden.
Fig. 5 bei stärkerer, Fig. 6 bei schwächerer Vergrösserung.

1.

2.

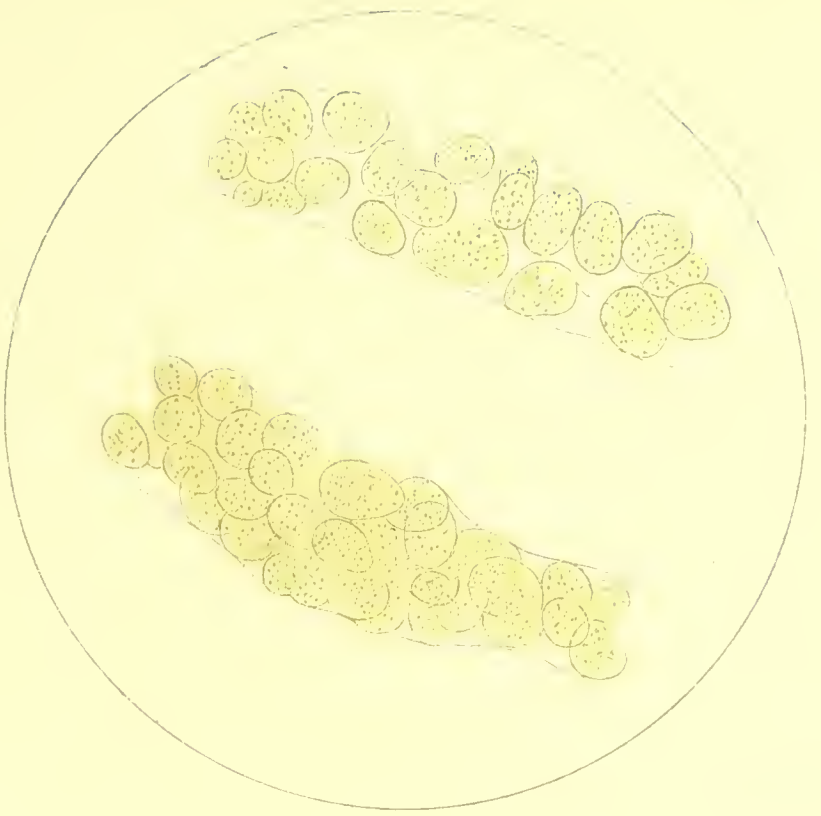

3.

4.

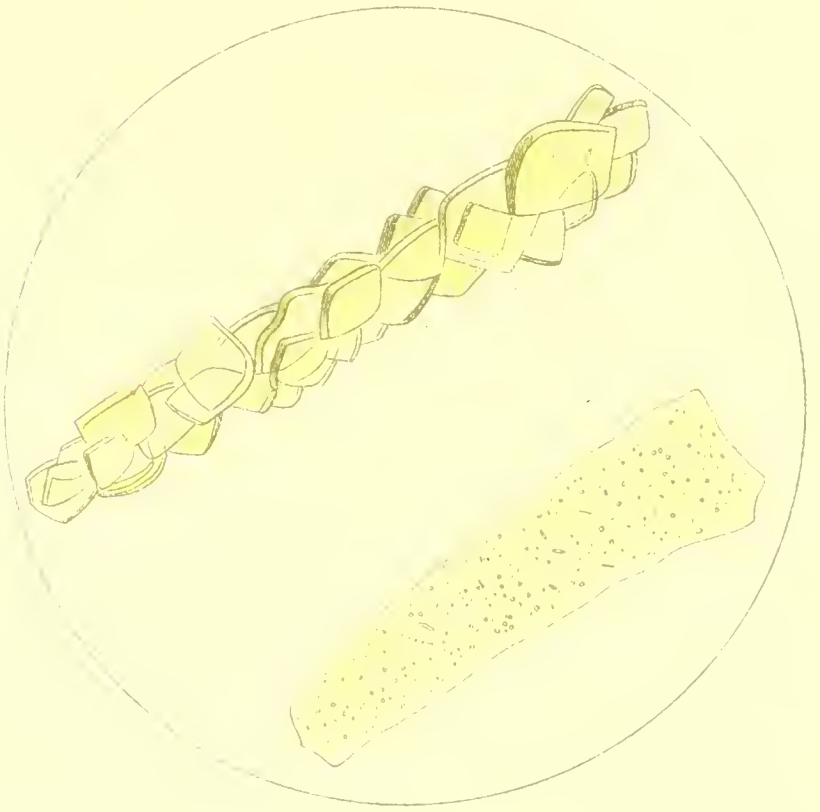

5.

6.

Lith. [illegible]

TAFEL XVII.

Tafel XVII.

Fig. 1. Gelbgrüne nadelförmige Krystalle von **Phenylglucosazon,** Büschel, Doppelbüschel und Rosetten bildend, nach Ausführung der Phenylhydrazinprobe aus diabetischem Harne ausgefallen.

Fig. 2. **Fibrin,** ein spinnenwebenartiges Geflecht bildend, in einem Falle von Fibrinurie spontan ausgefallen. Auf schwarzem Untergrund gezeichnet. (Natürliche Grösse.)

Fig. 3. **Urethralfaden,** d. h. Stück eines solchen, bei starker Vergrösserung. In schleimige Grundsubstanz eingebettet sieht man vorwiegend Leukocyten, aber auch einzelne Epithelien der Harnwege.

Fig. 4. **Hyaline Cylinder,** der eine derselben mit Leukocyten, amorphen Körnchen und nadelförmigen Krystallen (wahrscheinlich Fettsäurenadeln) besetzt.

Fig. 5. **Wachscylinder** (gewunden) und **granulirter Cylinder.**

Fig. 6. Geschwulststückchen aus Harn bei **Zottenkrebs der Blase.** Härtung in Alkohol, Färbung mit Eosin-Hämatoxylin.

1.



2.

3.

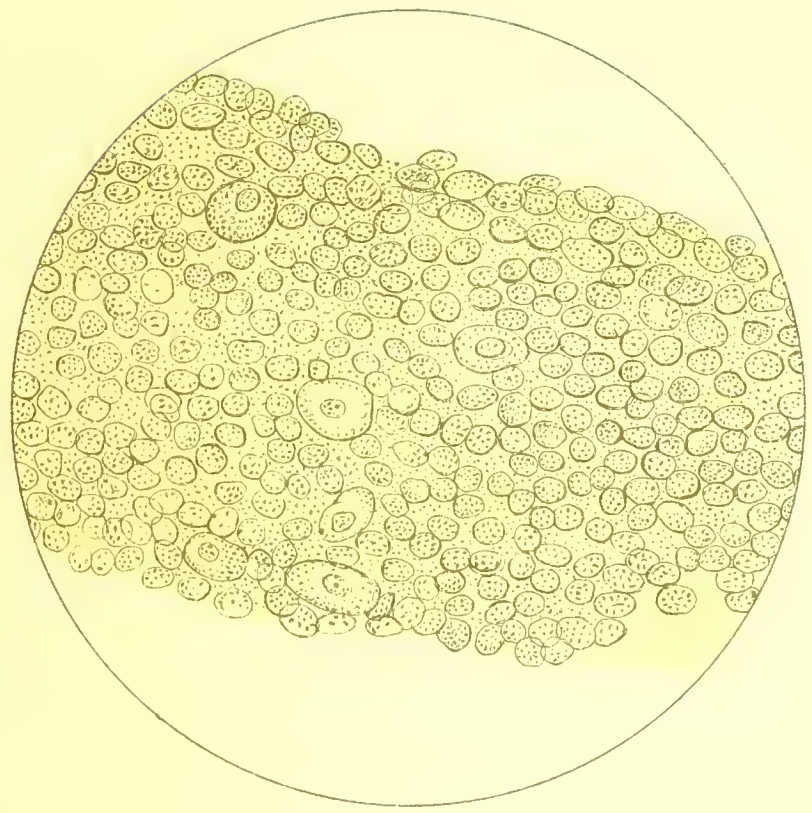

4.

5.

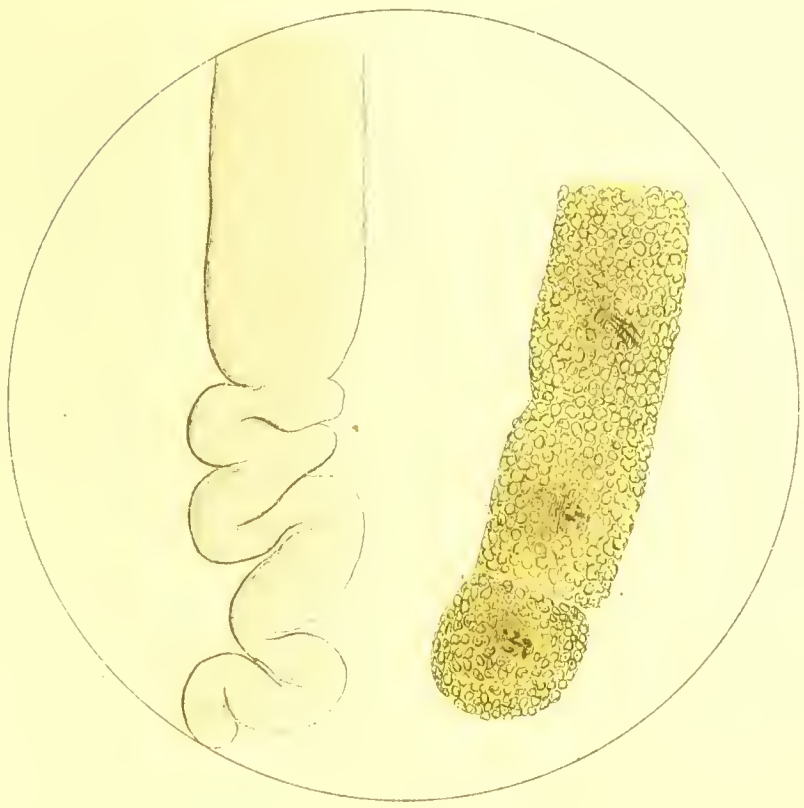

6.

Lith. Anst. Julius Klinkhardt, Leipzig.

TAFEL XVIII.

Tafel XVIII.

Fig. 1. **Indigo** in unregelmässig rhombischen Krystallen von hell- und dunkelblauer Nuance, theils einzeln liegend, theils Haufen bildend. Künstlich dargestellt durch Lösung von amorphem, spontan ausgefallenem Harnindigo in Chloroform und langsames Abdunstenlassen.

Fig. 2. **Indigo** in zarten, dunkelblauen, geschwungenen Nadeln, meist in büschel- und sternförmiger Gruppirung. Künstlich dargestellt durch Lösung von amorphem, spontan aus dem Harne ausgefallenem Indigo in Chloroform und rasches Abdunstenlassen.

Fig. 3. **Spermatozoën,** d. h. langgestreckte Gebilde, an denen man den birnförmig gestalteten Kopf, das Mittelstück und den dünnen, geisselförmigen Schweif unterscheiden kann. In den mit Methylenblau gefärbten Gebilden sieht man, dass das Kopfstück ein dunkleres, bläschenförmiges Gebilde enthält, welches sich gegen das vordere, spitze Ende des Kopfes und gegen das Mittelstück scharf abgrenzen lässt. Aus einem Harnsedimente bei Spermatorrhoe.

Fig. 4. **Urethralfaden,** d. h. Stück eines solchen. Methylenblaufärbung, starke Vergrösserung. In Schleim eingebettet finden sich Eiterkörperchen und Epithelzellen, deren Kerne so intensiv blau gefärbt sind, wie die ecto- und endoglobulären Gonokokken. Aus Harn bei Urethritis gonorrhoica.

Fig. 5. **Micrococcus ureae.** Nicht pathogener Spaltpilz aus dem Häutchen an der Oberfläche eines ammoniakalischen Harnes. Rechts ungefärbt, links mit Gentianaviolett gefärbt.

Fig. 6. **Tuberkelbacillen,** d. h. grössere Gruppen rothgefärbter Tuberkelbacillen neben anderen (blaugefärbten) Spaltpilzen und Eiterkörperchen. Carbolfuchsin-Methylenblaufärbung nach Ziehl-Neelsen. Bei Nierentuberculose.

1.

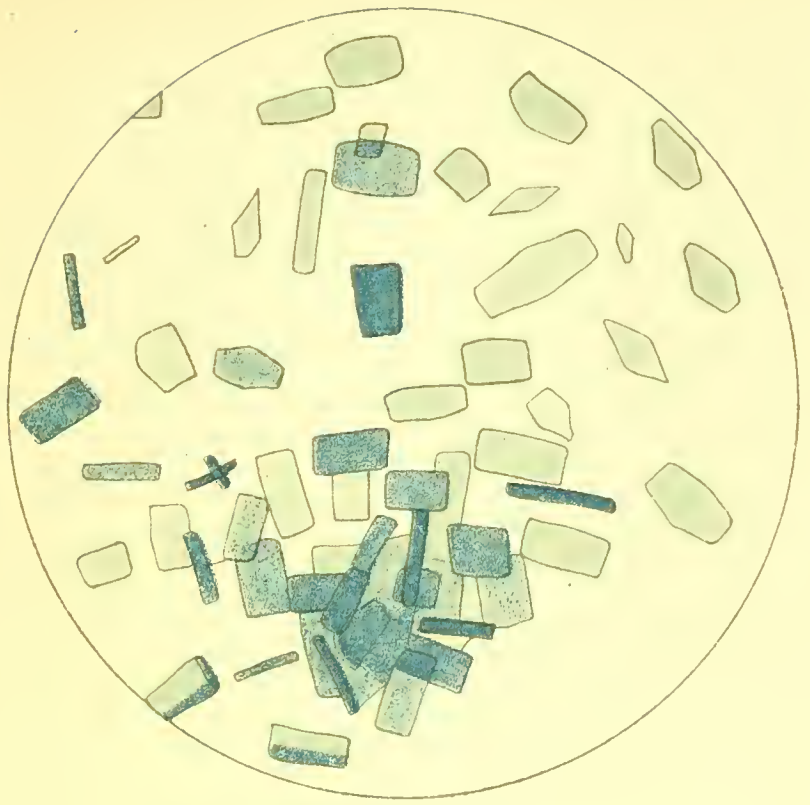

2.



3.

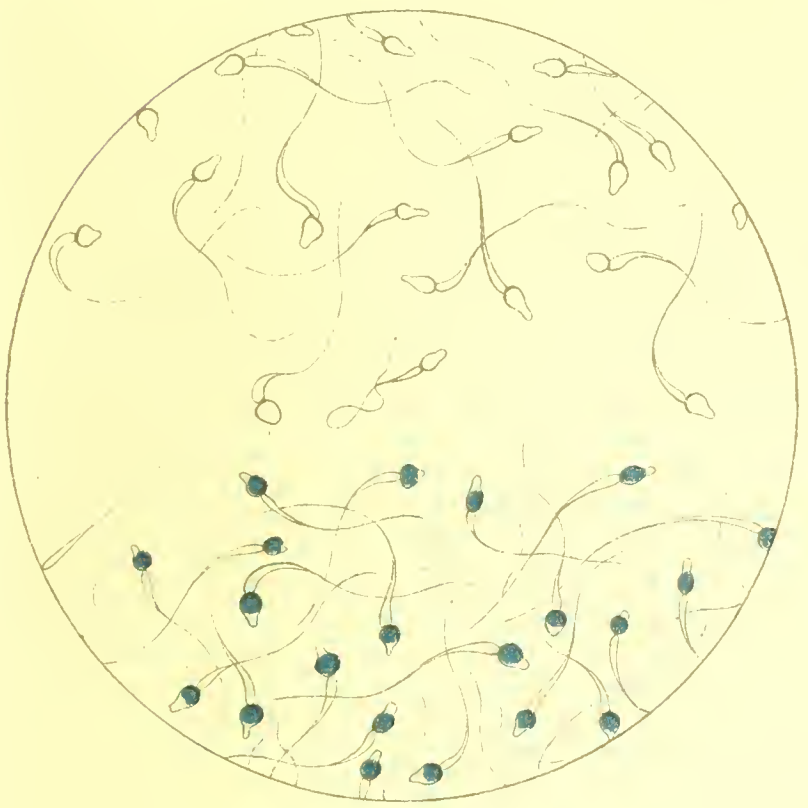

4.

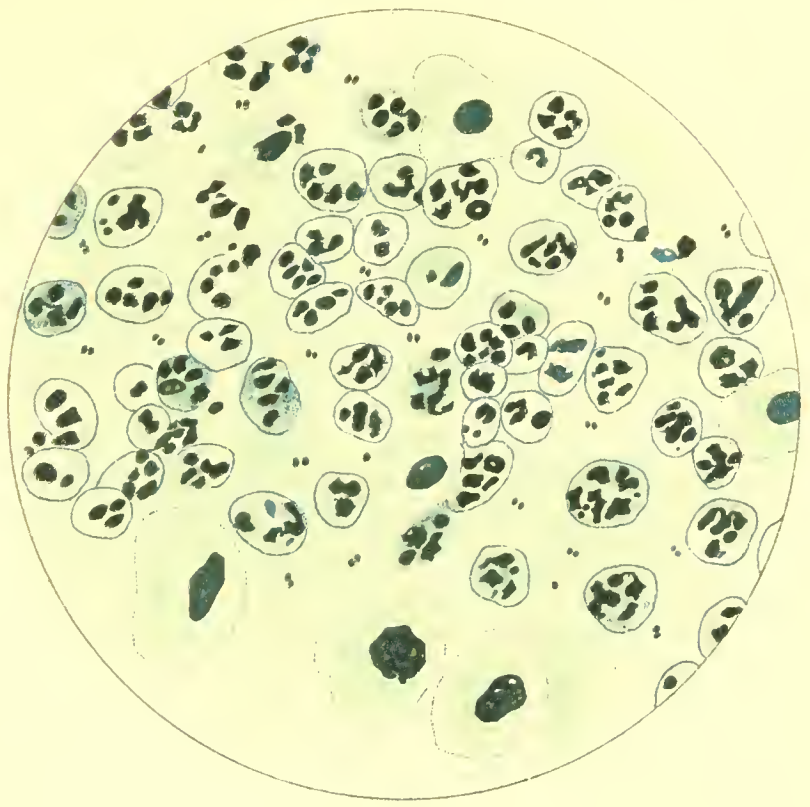

5.



6.

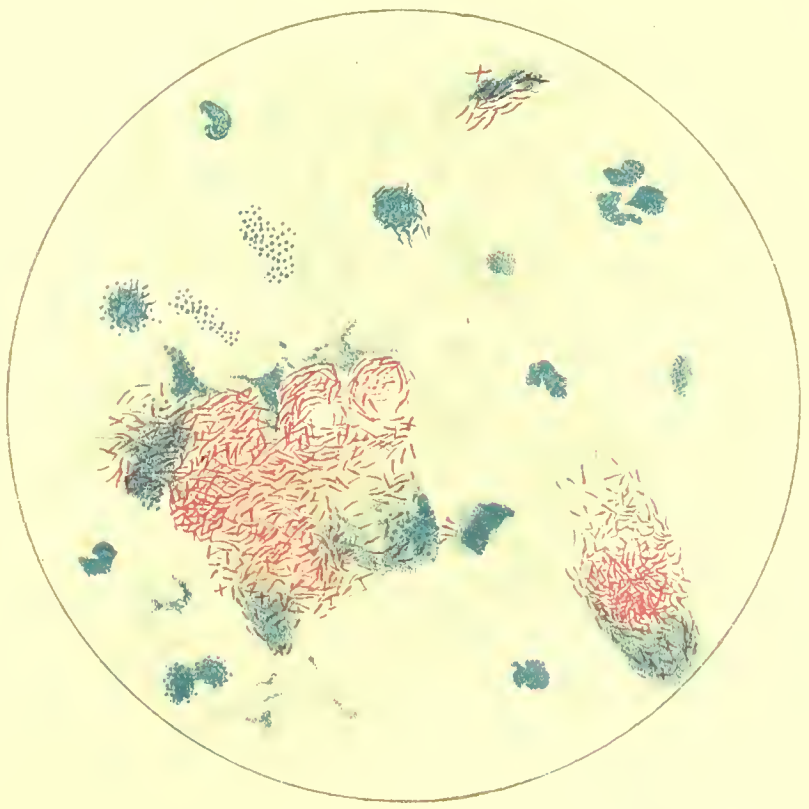

Lith. Anst Julius Klinkhardt Leipzig.

TAFEL XIX.

Tafel XIX.

Fig. 1. **Tuberkelbacillen,** roth gefärbt, die meisten derselben leicht gekrümmt, manchmal kreuzweise über einander liegend, grössere und kleinere Gruppen bildend; die übrigen Spaltpilze sowie die Kerne der Eiterkörperchen blau gefärbt. Carbolfuchsin-Methylenblaufärbung nach Ziehl-Neelsen. Aus alkalischem Harne bei chronischer Nierentuberculose.

Fig. 2. **Gonokokken,** theils ekto-, theils endoglobulär, d. h. in die Leibessubstanz von Leukocyten eingelagert. Die charakteristische, semmelartige Form je zweier, leicht concaver Halbkugeln (die concaven Flächen einander zugekehrt) ist deutlich ausgesprochen. Methylenblaufärbung. Aus centrifugirtem Harne bei acuter Gonorrhoe.

Fig. 3. **Lange Wuchsformen von Bakterien** (häufig in zersetzten Harnen zu finden), die sich erst durch das „Culturverfahren" genauer differenziren lassen. Methylenblaufärbung. Aus cystitischem Harne.

Fig. 4. **Eiterbakterien (Staphylokokken)** in grösseren und kleineren Haufen. Methylenblaufärbung. Aus frisch gelassenem, centrifugirtem Harne bei idiopathischer Bakteriurie.

Fig. 5. **Blutpigment** in unregelmässigen, braungefärbten Schollen von verschiedener Grösse; daneben Leukocyten und Epithelzellen, fast sämmtlich Plattenepithelien. Aus weiblichem Harne nach überstandener Menstruation.

Fig. 6. **Grosse, bunte Niere.** Plattenepithelien, Erythrocyten, ausgelaugt (im Centrum), Leukocyten, sowie Wachscylinder in verschiedenen Formen und Grössen, einige derselben mit groben Granulis, andere mit Leukocyten belegt. Färbung des Sedimentes mit Methylviolett. Amyloidreaction negativ; kein Wachscylinder gibt die für Amyloid-Degeneration charakteristische Rothfärbung.

1.

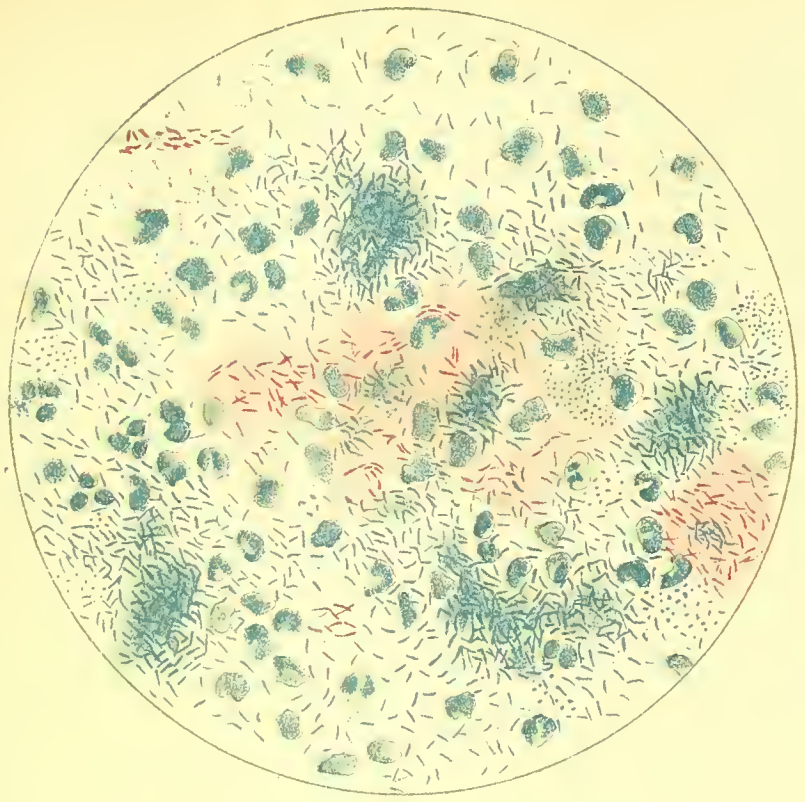

2.

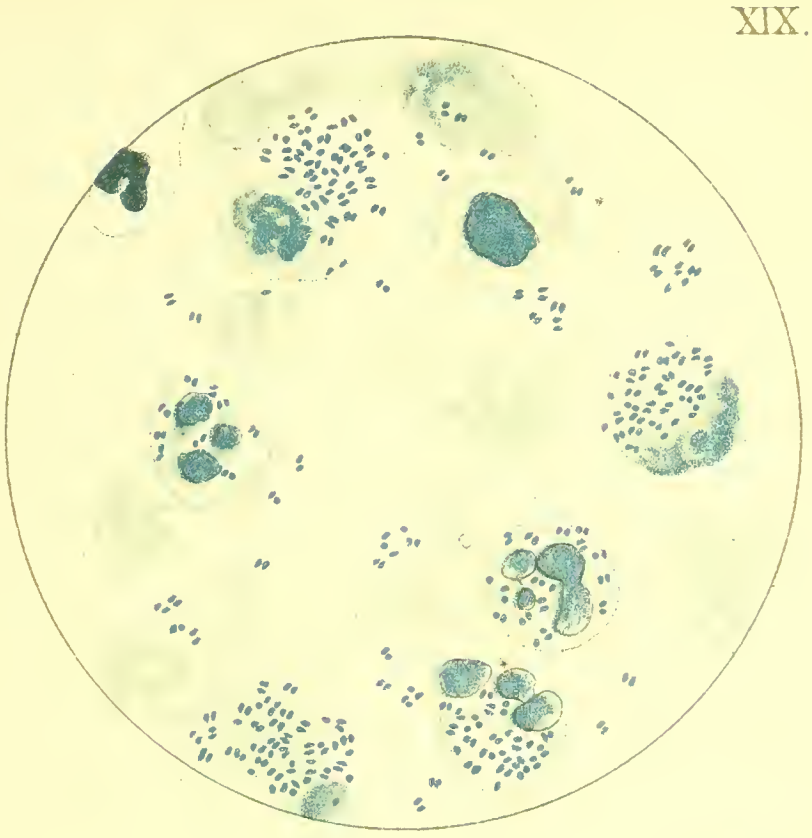

3.



4.

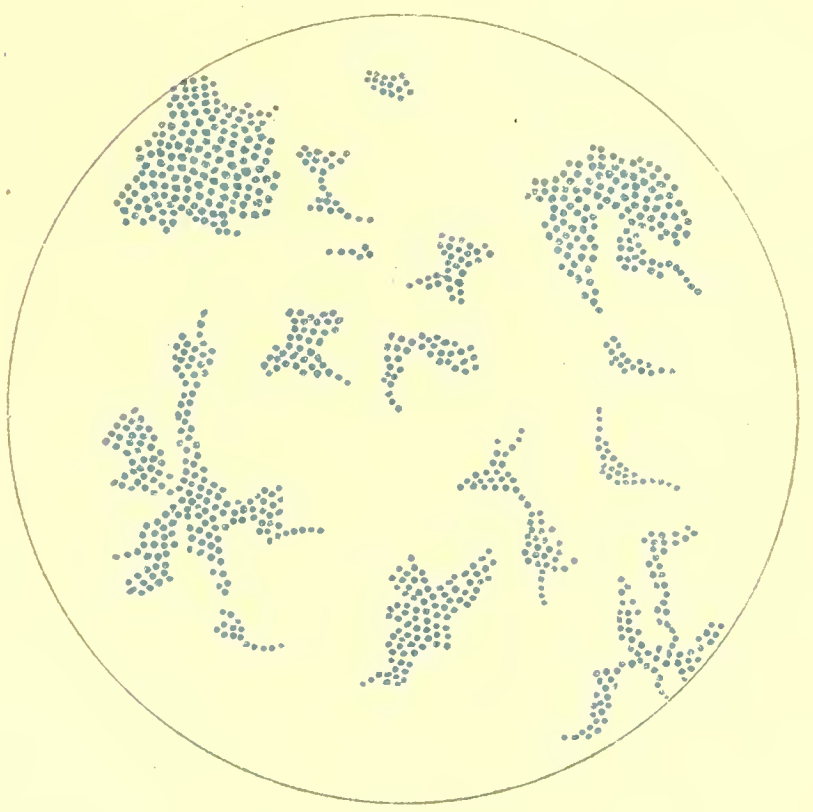

5.

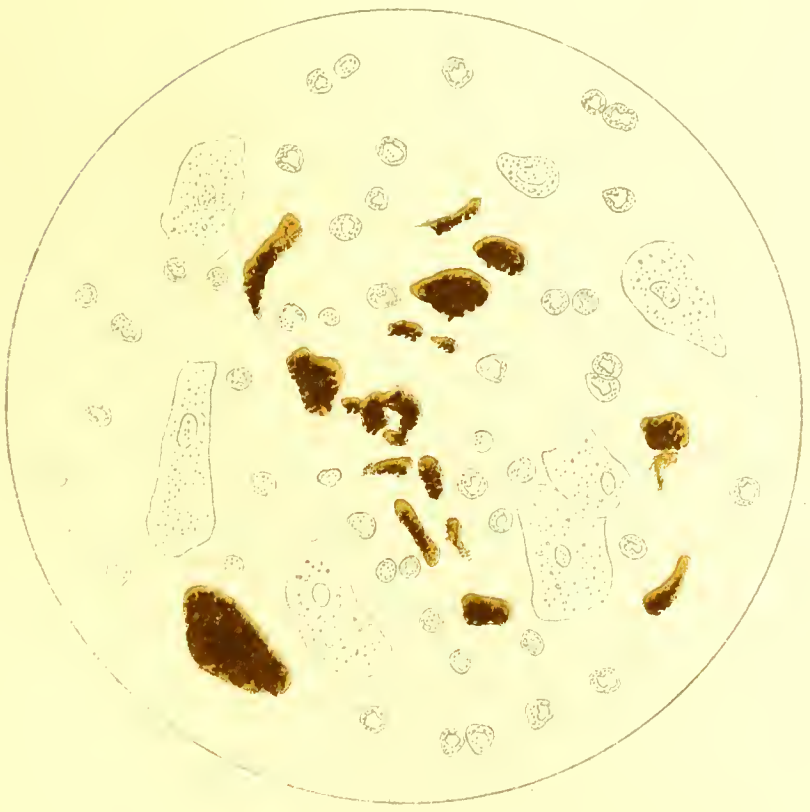

6.

Lith. Anst. Julius Klinkhardt Leipzig.

TAFEL XX.

Tafel XX.

Fig. 1. **Epithelialcylinder** in Form von **Epithelschläuchen,** welche aus dachziegelartig über einander liegenden Nierenepithelien bestehen, und der epithelialen Auskleidung der Harncanälchen entsprechen. Bei Scharlachnephritis.

Fig. 2. **Bacterium ureae,** d. h. nicht pathogene Spaltpilze (Kurzstäbchen). Aus dem Häutchen an der Oberfläche eines ammoniakalischen Harnes.

Fig. 3. **Hefepilze, Saccharomyces,** theils zusammenhängende, meist in Reihen stehende, theils isolirte, ovale Zellen von verschiedener Grösse, etwa von der Grösse der Leukocyten. Da und dort ist Sprossbildung wahrzunehmen, d. h. ein oder mehrere, kleinere, in Abschnürung begriffene Zellen lagern knospenartig grösseren Zellen auf. Aus diabetischem Harne.

Fig. 4. **Schimmelpilze (Penicillium glaucum),** meist grosse Zellformen, verzweigte Mycelien bildend. Aus gährendem, diabetischem Harne.

Fig. 5. **Schimmelpilze,** Mycelien bildend. Aus normalem Harne nach längerem Stehen.

Fig. 6. **Schimmelpilze** (wahrscheinlich Oidium), Hyphen bildend, mit keulenförmiger Sporenbildung. Aus der dicken, weissen Kahnhaut eines diabetischen Harnes, nach längerem Stehen an der Luft.

1.

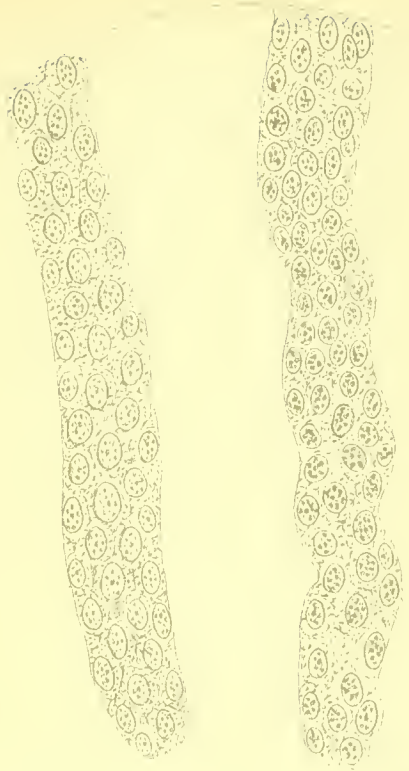

2.

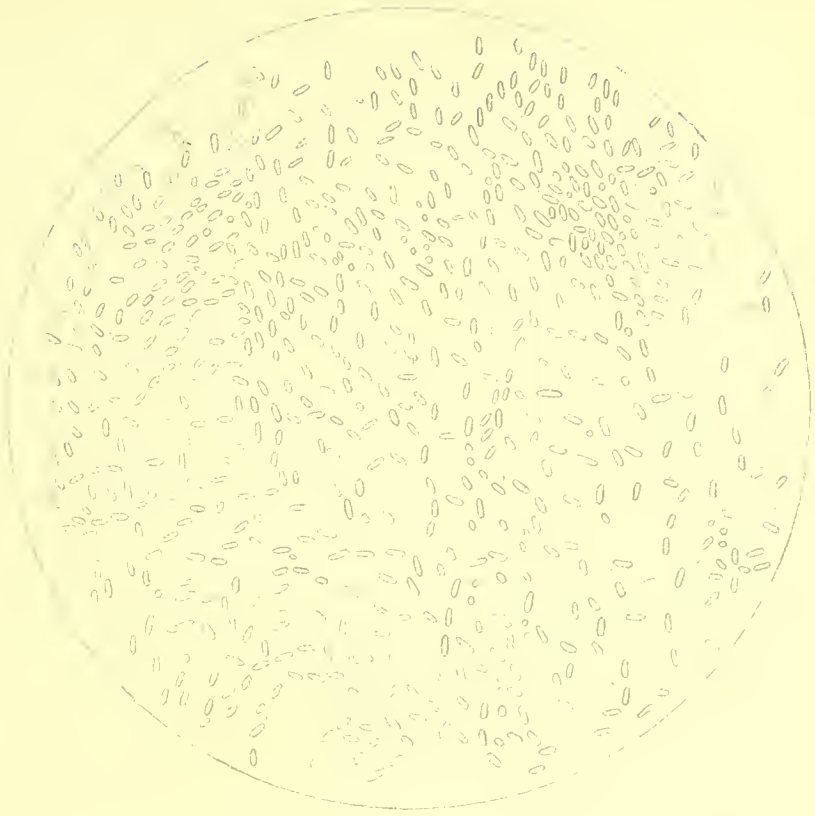

3.

4.

5.

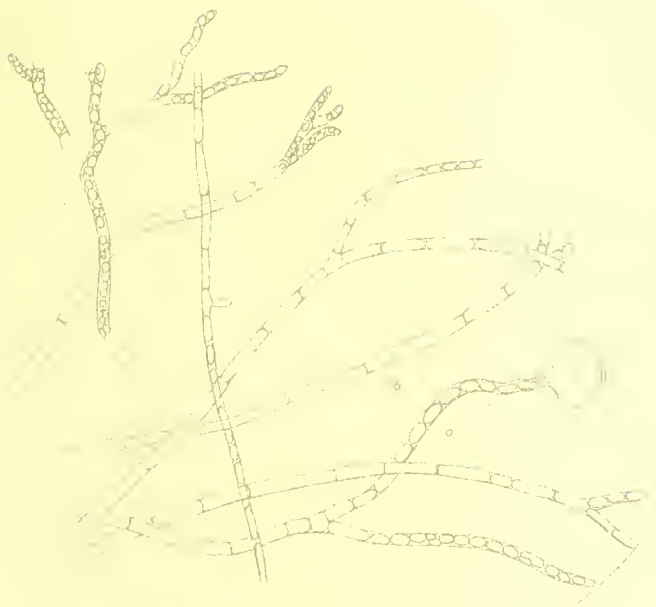

6

TAFEL XXI.

Tafel XXI.

Fig. 1. **Sarcine** in kleineren und grösseren, Waarenballen ähnlichen Packeten.

Fig. 2. **Streptokokken und Bacterium coli commune** (Befund durch das Kulturverfahren bestätigt), ausserdem weisse und rothe Blutkörperchen, Epithelien und hyaline Cylinder mit beginnender, wachsartiger Degeneration. Aus Harn bei Scharlachnephritis.

Fig. 3. **Keimende Schimmelsporen,** durch Urate braun gefärbt. Aus diabetischem Harne.

Fig. 4. **Harn eines Neugeborenen.** Dicalciumphosphat in Schollenform, vier- und sechsseitige, farblose Krystalle von Harnsäure, Epithelien, Sprosspilze und gegliederte Hyphe eines Schimmelpilzes.

Fig. 5. **Harn in saurer Gährung.** Gährungspilze (Saccharomyces), Krystalle von Harnsäure (Tonnen- und Wetzsteinformen) und oxalsaurem Kalk (Briefcouvertformen).

Fig. 6. **Harn in alkalischer Gährung.** Ammoniumurat in gelben, kugeligen Formen, phosphorsaure Ammoniakmagnesia in Sargdeckelformen und amorpher, phosphorsaurer Kalk.

1.

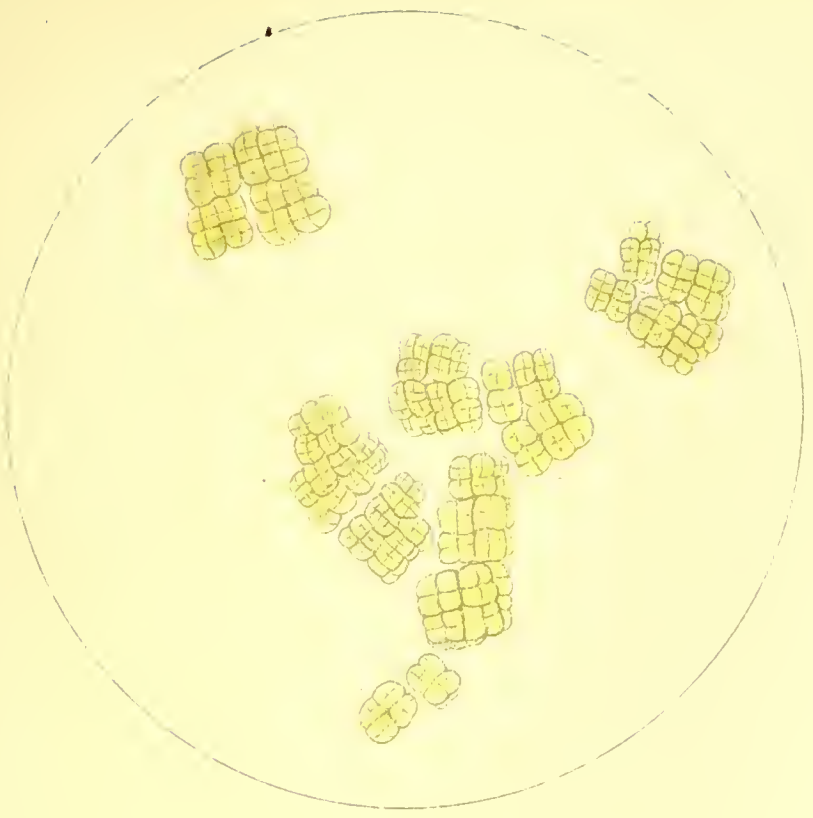

2.

3.

4.

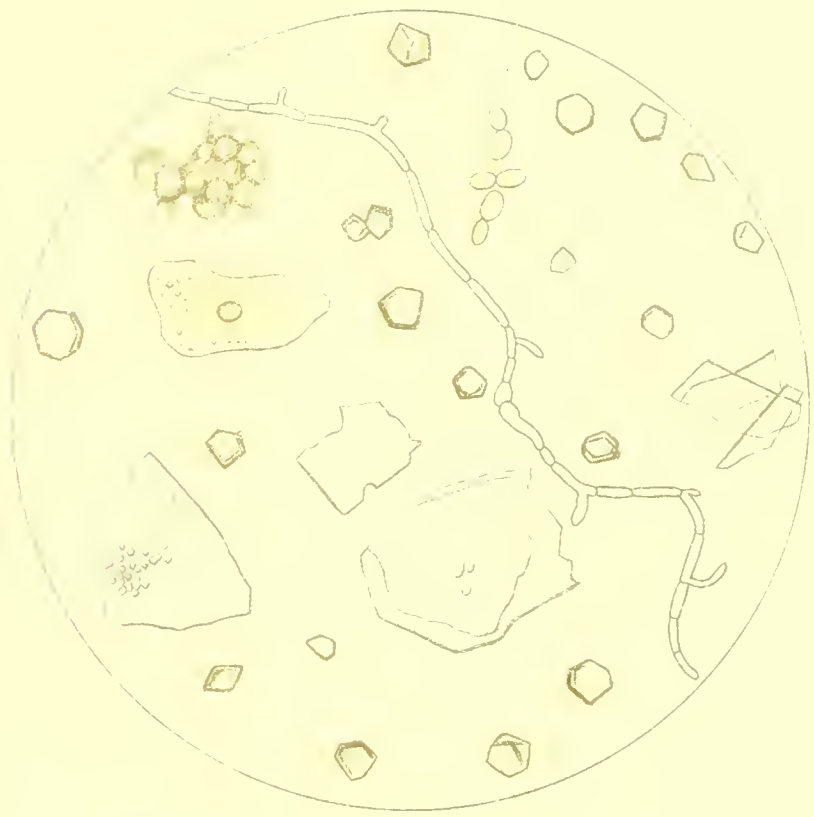

5.

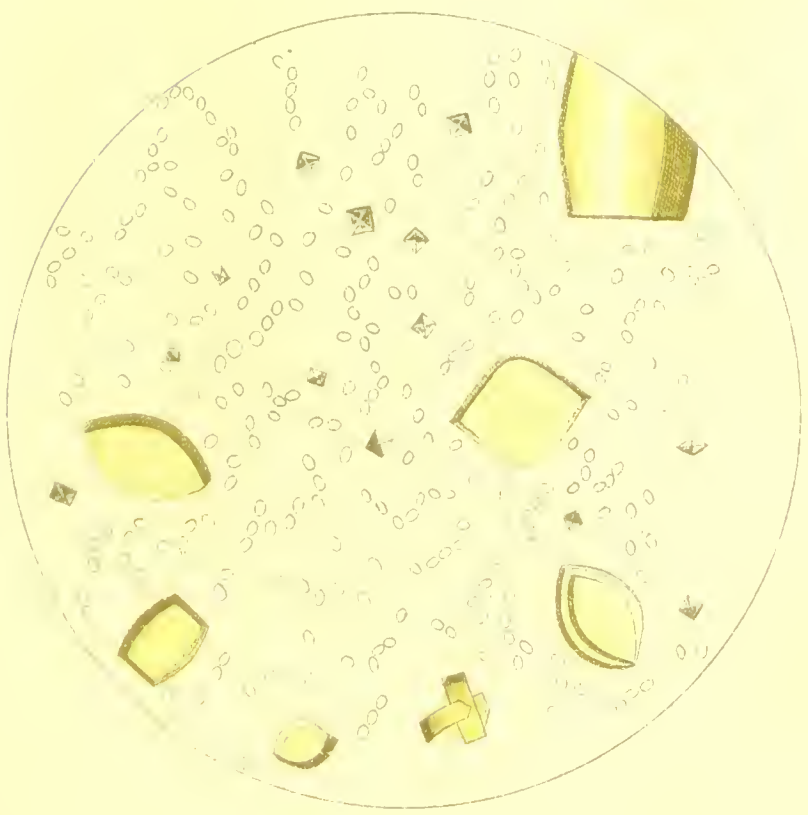

6.

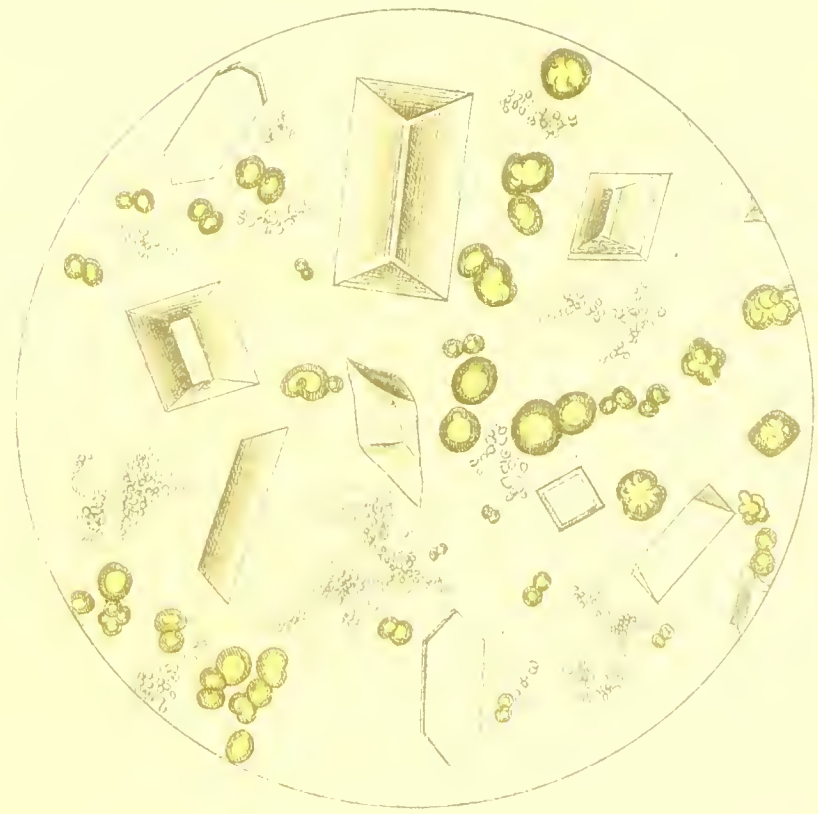

Lith. Anst. Julius Klinkhardt in Leipzig

TAFEL XXII.

Tafel XXII.

Fig. 1. **Alkalische Harngährung. Kohlensaurer Kalk** in kleinen Hanteln und amorphen Massen, ausserdem Krystalle von **phosphorsaurer Ammoniakmagnesia.**

Fig. 2. **Alkalische Harngährung. Saures, harnsaures Ammonium** in gelblich gefärbten Nadeln und Bälkchen, welche theils einzeln, theils unter verschiedenen Winkeln quer über einander liegen und so unregelmässige Sternformen bilden; daneben zwei **Tripelphosphatkrystalle.**

Fig. 3. **Cystitis chronica.** Gequollene Blasenepithelien, körniger Detritus, grössere und kleinere Krystalle von phosphorsaurer Ammoniakmagnesia. Harn von alkalischer Reaction.

Fig. 4. **Cystitis chronica.** Zahlreiche Leukocyten in verschiedenen Stadien der Degeneration, vielfach gequollen; vereinzelte Epithelien, ferner verschiedene Tripelphosphatkrystalle. Harn von alkalischer Reaction.

Fig. 5. **Stauungsniere.** Zarte, hyaline Cylinder, Epithelien der Nieren und der Harnwege, Leukocyten.

Fig. 6. **Chronisch-interstitielle Nephritis (Bleischrumpfniere).** Grobgranulirte, ziemlich breite Cylinder, sowie Harnsäurekrystalle, vereinzelt und reihenweise angeordnet.

1.

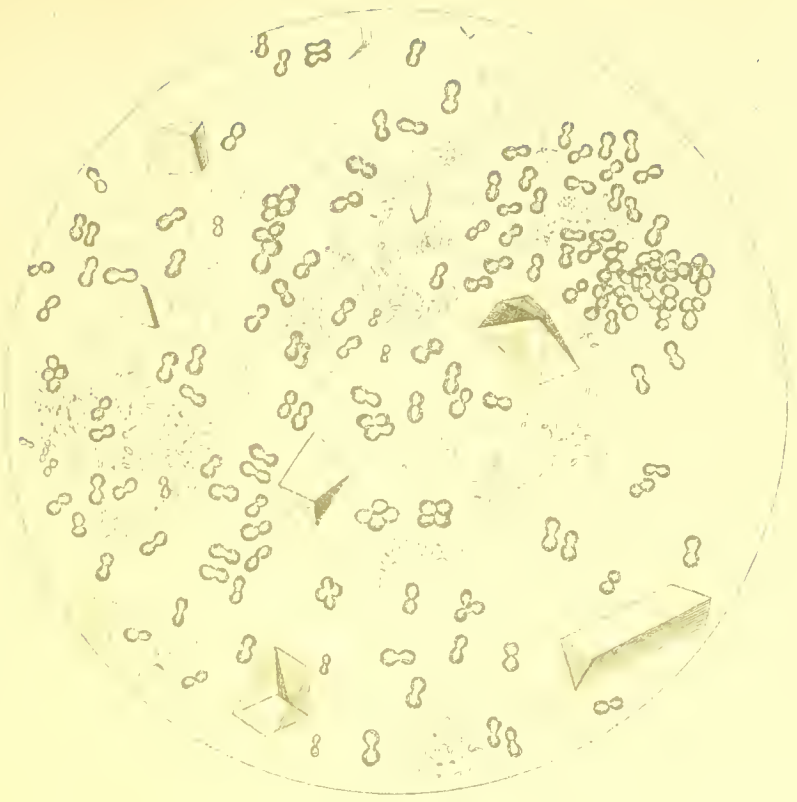

2.

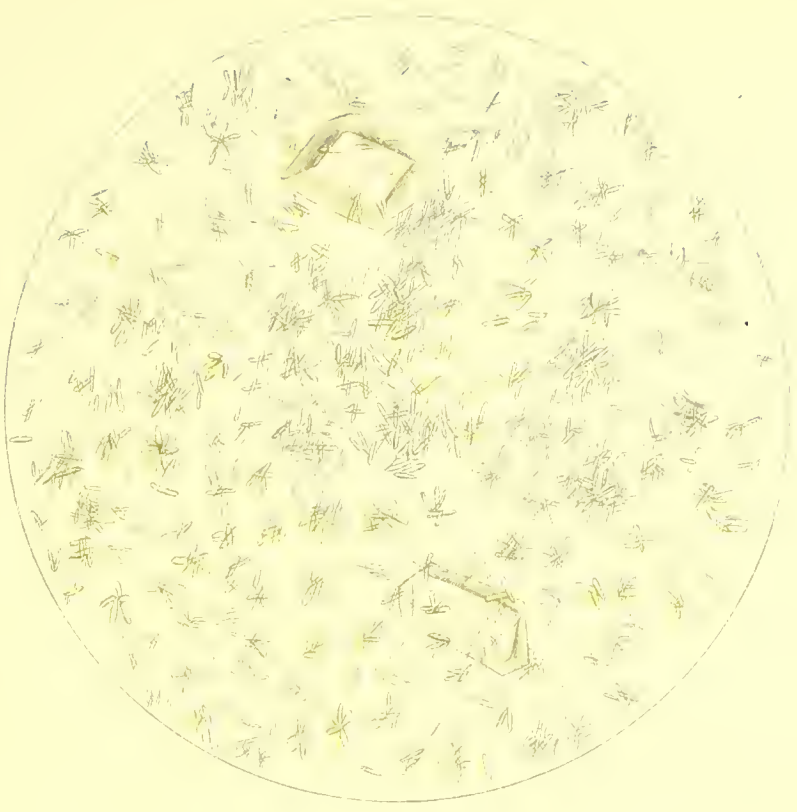

3.

4.

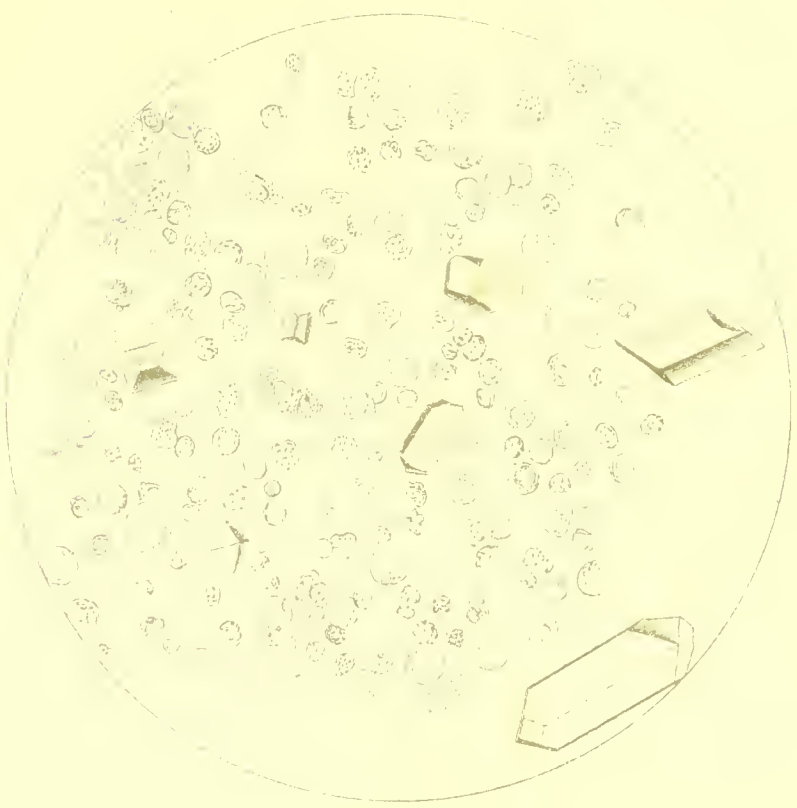

5.

6.

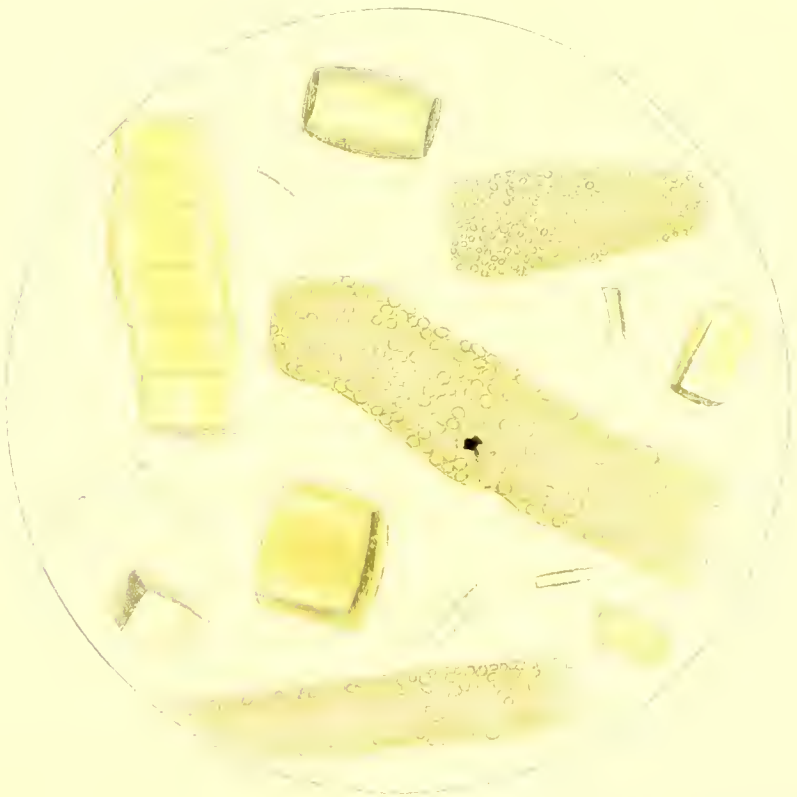

Lith. Anst. [illegible]

TAFEL XXIII.

Tafel XXIII.

Fig. 1. **Cystitis subacuta.** Rothe Blutkörperchen, ausgelaugt; weisse Blutkörperchen, hämorrhagisch tingirt; verschiedenartige Epithelien der Harnwege, deren Kerne gleichfalls hämorrhagisch tingirt sind.

Fig. 2. **Nierenblutung.** Vereinzelte weisse und zahlreiche rothe Blutkörperchen, die letzteren von der verschiedensten Grösse und Form. Hämoglobingehalt derselben gut erhalten, bei vielen Zellen die charakteristische Delle noch gut sichtbar.

Fig. 3. **Pyelitis calculosa.** Harnsäurekrystalle in Keulenform und spiessigen Formen sowie in Wetzsteinform, ferner Epithelien (auch sogenannte Schwanzzellen), Leukocyten, rothe Blutkörperchen (ausgelaugt, aber durch ihre doppelte Contour an der Peripherie erkenntlich).

Fig. 4. **Nephritis acuta.** Nierenepithelien, hämorrhagisch tingirt, zu einem cylindrischen Gebilde verklebt, Plattenepithelien, Leukocyten, hyaline und granulirte Cylinder, grosse Wuchsformen von Bacterium coli commune in grosser Zahl.

Fig. 5. **Nephritis bei acuter Gastroënteritis.** Hyaline Cylinder, zum Theil mit Uratkörnchen und durch Blutfarbstoff gelblich tingirten Leukocyten belegt, Krystalle von oxalsaurem Kalk, meist in ovalen und Sanduhrformen, Epithelien und Leukocyten.

Fig. 6. **Nephritis acuta (bei Sepsis).** Breite, granulirte Cylinder, zum Theil hämorrhagisch tingirt, Leukocytencylinder, gleichfalls hämorrhagisch tingirt, hyaline Cylinder, Epithelien, vorwiegend der Harnblase, deren Kerne hämorrhagisch tingirt sind, sehr zahlreiche Leukocyten.

1.

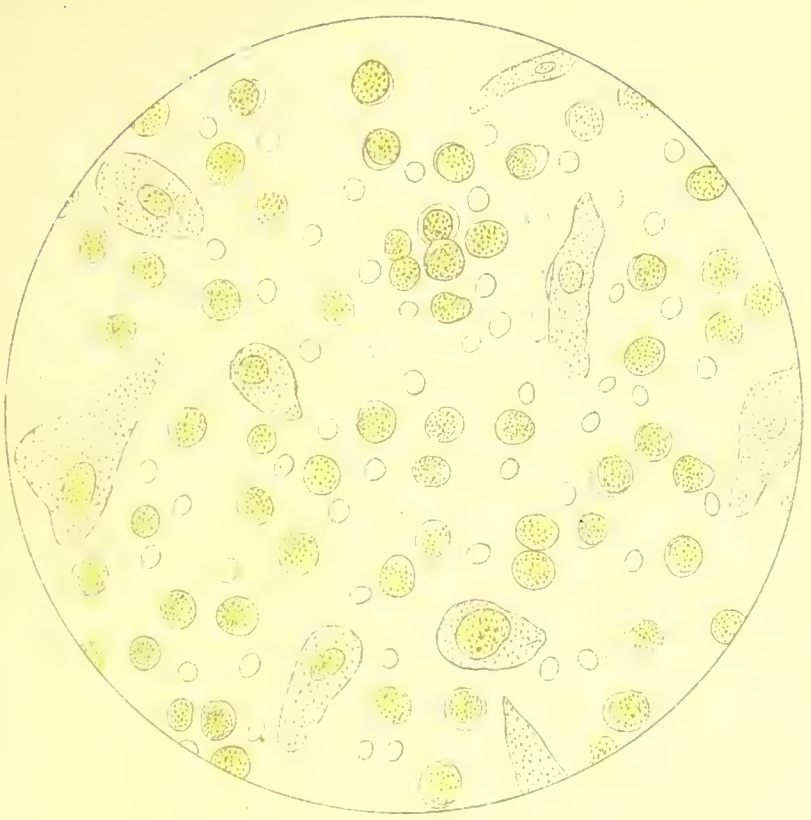

2.

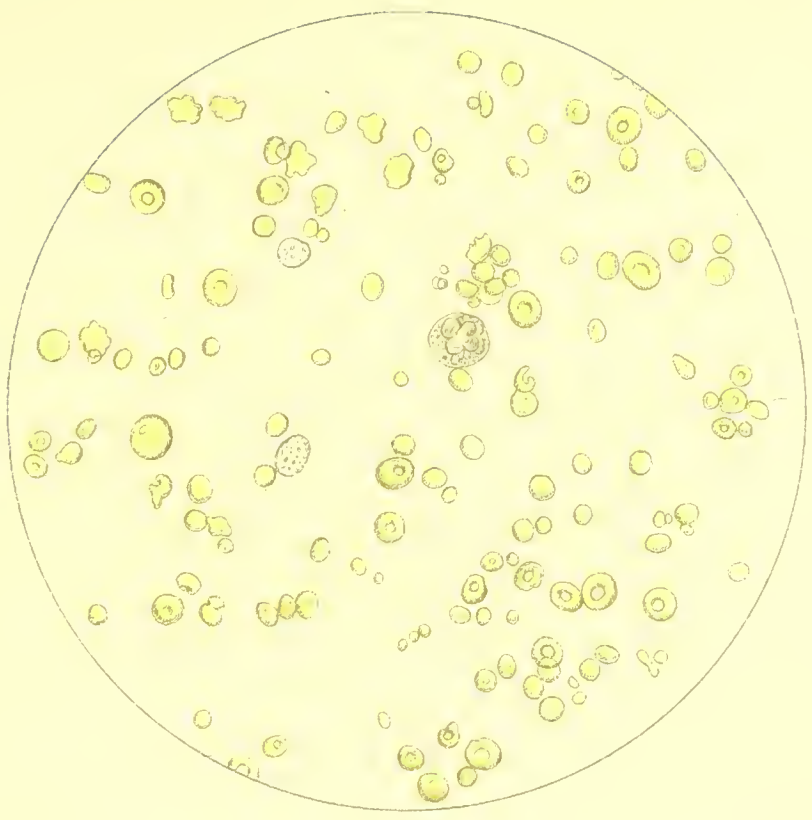

3.

4.

5.

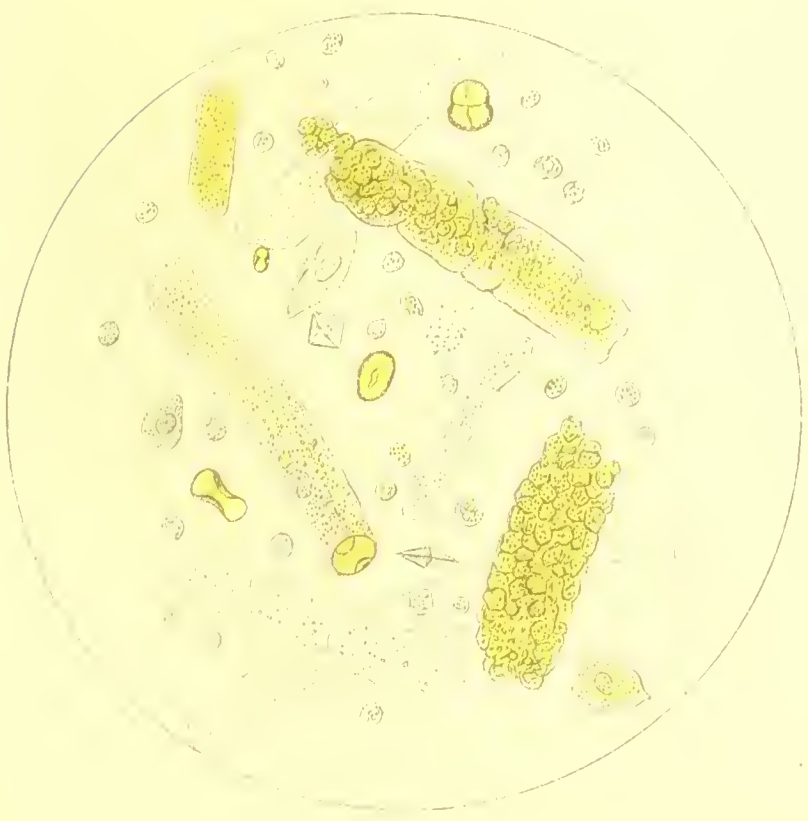

6.

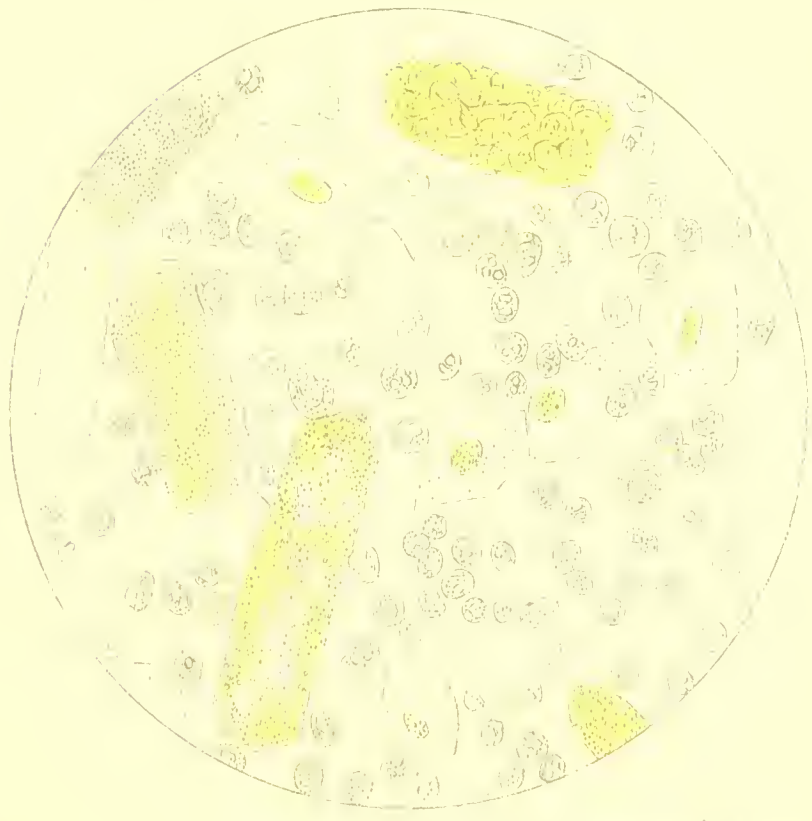

Lith. Ant. Lebrun's Mint Charm. Leipzig

TAFEL XXIV.

Tafel XXIV.

Fig. 1. **Streptokokken und Bacterium coli commune,** erstere lange Ketten bildend, letzteres in Gruppen von leichtgekrümmten, schlanken Kurzstäbchen. Ausserdem noch zahlreiche Leukocyten und Erythrocyten. Färbung mit Carbolfuchsin. Aus Harn bei Scharlachnephritis. (Bacterienbefund durch das Kulturverfahren bestätigt.)

Fig. 2. **Stauungsnephritis.** Blasen- und Nierenepithelien, erstere besonders charakteristisch, mit spitzigen Fortsätzen zum Ineinandergreifen der Zellen, und zarte, schmale, hyaline Cylinder.

Fig. 3. **Granulirte Cylinder aus icterischem Harne.** Bei congenitaler, mit Nephritis parenchymatosa komplicirter Leberlues.

Fig. 4. **Leberlues, combinirt mit chronisch parenchymatöser Nephritis.** Icterische Cylinder (granulirt), stäbchenförmig, zu Rosetten angeordnete Harnsäurekrystalle, icterische Epithelien, vorwiegend der Niere. (Letztere sind in Fig. 6 Tafel X zur Darstellung gekommen.)

Fig. 5. **Luftblasen als Verunreinigung des Harnsedimentes,** von verschiedener Grösse, theils kreisrunde (bei verschieden hoher Einstellung des Mikroskopes gezeichnet) theils unregelmässig geformte (gequetschte), links solche mit zarten, einfachen Contouren (bei Eintrocknung eines mikroskopischen Präparates auftretend).

Fig. 6. **Fadenpilze** aus der weissen Kahnhaut von der Oberfläche eines Harnes, nach längerem Stehen desselben an der Luft.

1.

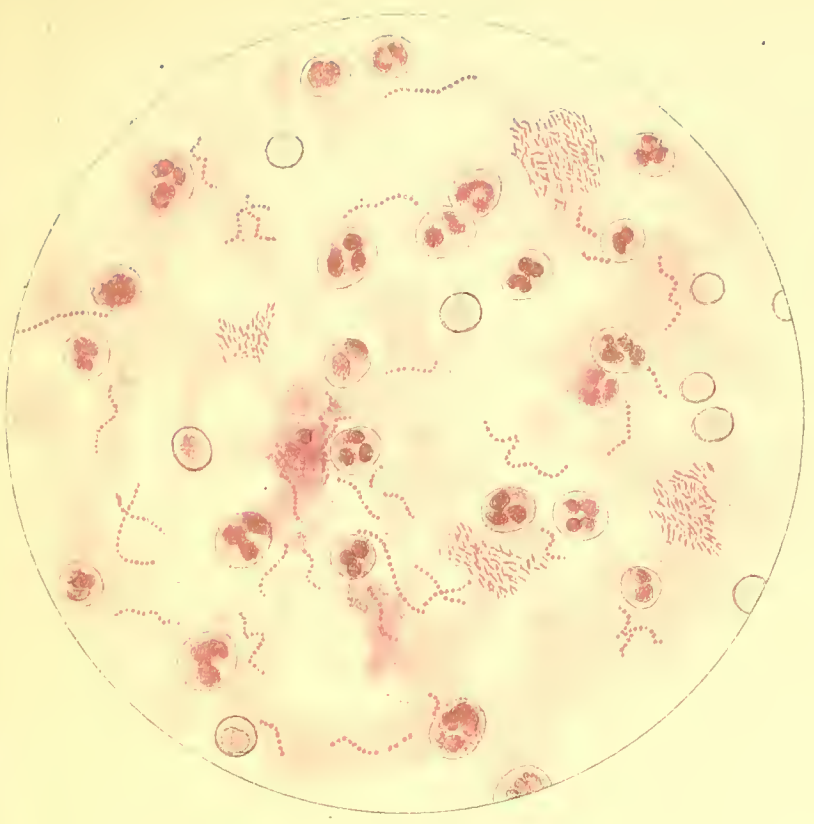

2.

3.

4.

5.

6.

Lith Anst. Julius Klinkhardt, Leipzig.

TAFEL XXV.

Tafel XXV.

Fig. 1. **Acute Scharlachnephritis** bei einem 8jährigen Kinde (Genesung). Hyaline, granulirte, Epithelial- und Leukocytencylinder, die meisten durch Blutfarbstoff (in verschiedenem Grade) gelbgrünlich verfärbt; ferner Epithelien, besonders Nierenepithelien, in kleineren Gruppen, endlich zahlreiche Leukocyten, theils zerstreut liegend, theils in hyaline Cylinder eingelagert.

Fig. 2. **Acute, hämorrhagische Nephritis** bei croupöser Pneumonie (Genesung). Neben massenhaften Zerfallsproducten des Blutes und amorphen Uratkörnchen findet man meist wohl geformte, aber grösstentheils ausgelaugte, rothe Blutkörperchen, viele, durch Blutfarbstoff gelb tingirte Leukocyten, theils zerstreut, theils in Gruppen liegend, ferner Cylinder (gleichfalls durch Blutfarbstoff gelblich tingirt), die zum Theil mit Uratkörnchen und Leukocyten vollgepfropft sind.

1.

2.

Lith. Anst. Julius Klinkhardt Leipzig.

TAFEL XXVI.

Tafel XXVI.

Fig. 1. **Acute Nephritis** (Aetiologie unbekannt), Genesung. Vorwiegend schmale und kurze, hyaline Cylinder, gerade und gewundene, zum Theil mit Leukocyten oder amorphen Körnchen belegt; Leukocyten, vereinzelt und in Haufen; spärliche Epithelien; Harnsäurekrystalle in verschiedenen Formen, vorwiegend in Tonnenform, aber auch in vier- und sechsseitigen Täfelchen, die grösseren gelb gefärbt, die kleineren farblos; an der unteren Grenze des Gesichtsfeldes ein Fetttröpfchencylinder.

Fig. 2. **Acute, hämorrhagische Nephritis** (Aetiologie unbekannt), mit Ausgang in Genesung. Blutkörperchen-, Leukocytencylinder und gemischte, d. h. mit Uraten, weissen und rothen Blutkörperchen belegte Cylinder, ferner Epithelien, meist solche der Harnwege, rothe Blutkörperchen von verschiedener Grösse und Form, zum Theil ausgelaugt, Leukocyten mit (durch Blutfarbstoff) gelblich tingirten Kernen und Harnsäurekrystalle.

1.

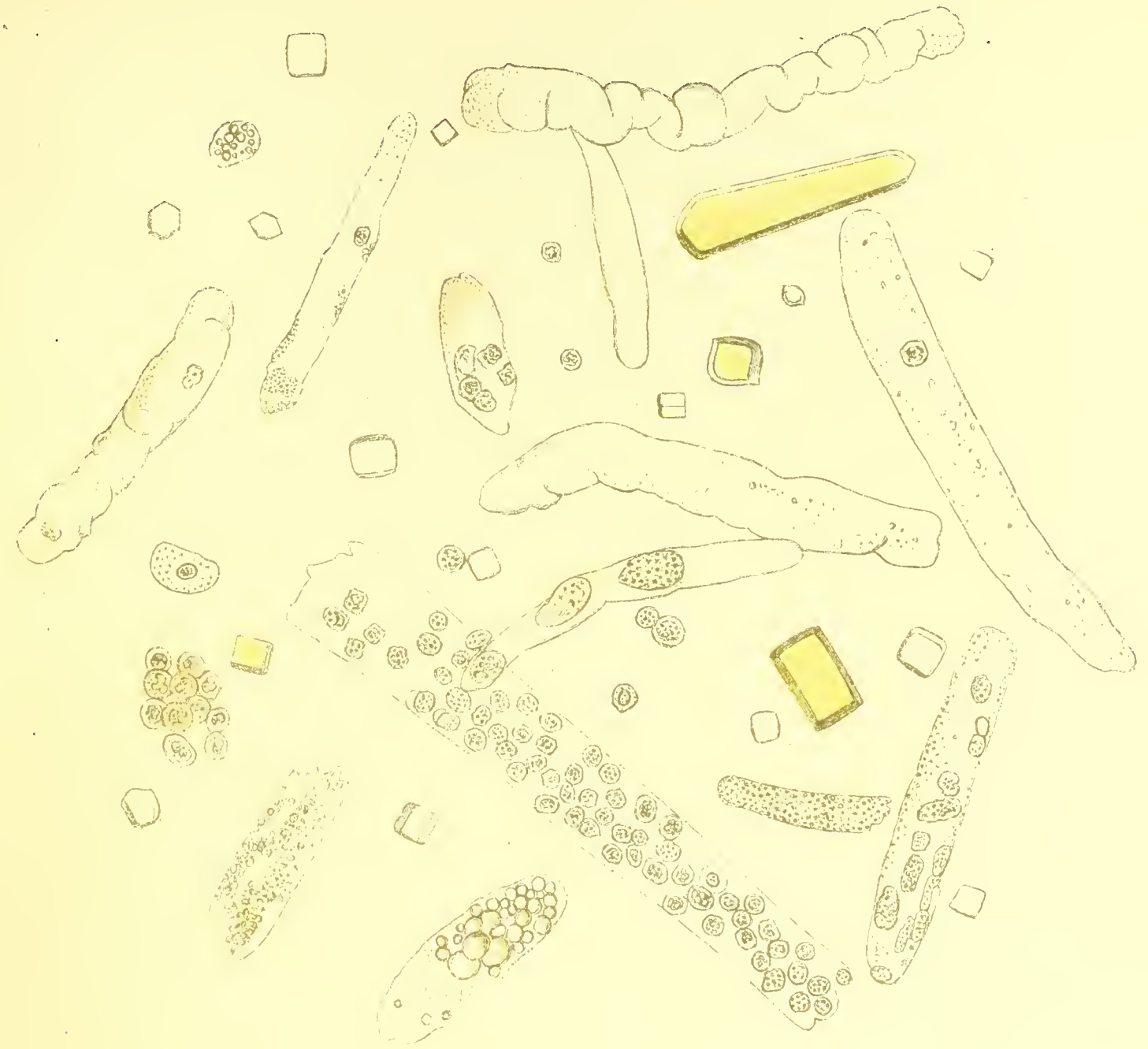

2.

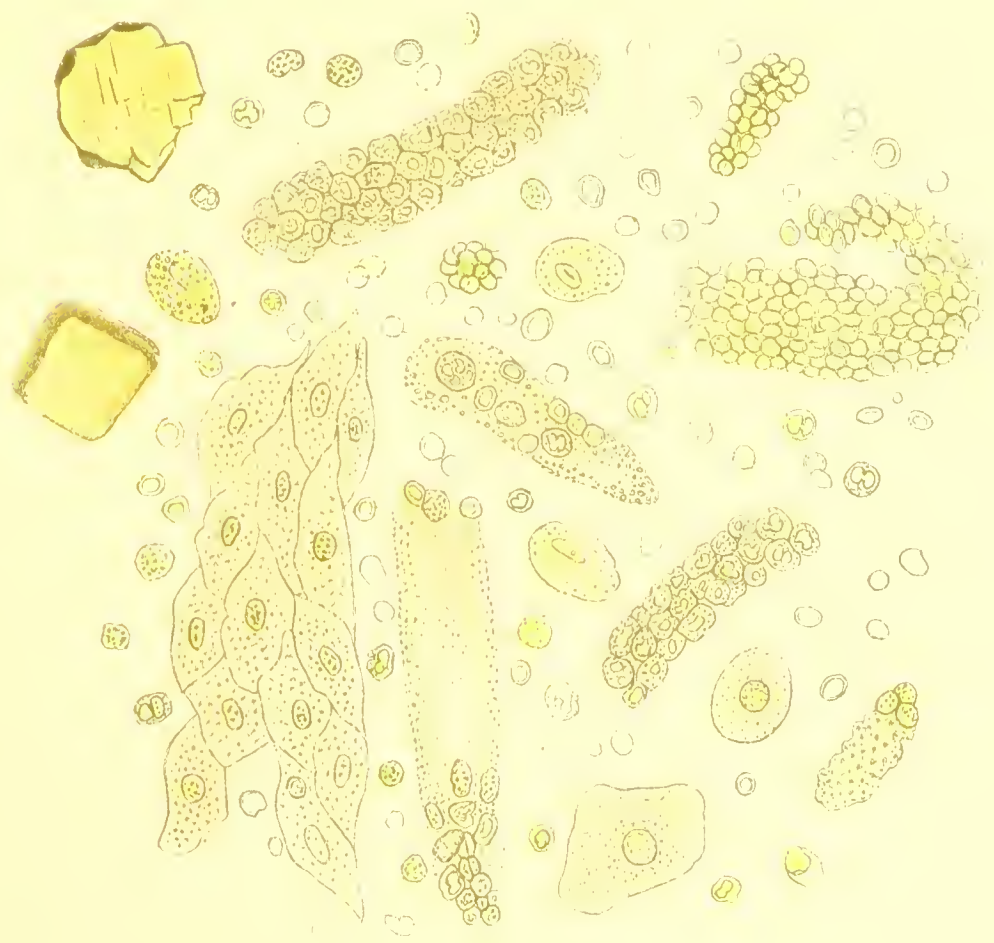

Lith. Anst. v. Julius Klinkhardt Leipzig

TAFEL XXVII.

Tafel XXVII.

Fig. 1. **Acute, toxische Nephritis** bei Tetanus (mit tödtlichem Ausgange). Hyaline, mit Uratkörnchen belegte Cylinder von verschiedener Breite und Länge, links unten ein Cylindroid, einer grossen Epithelzelle angelagert, ausserdem freiliegende, amorphe Uratkörnchen, Harnsäurekrystalle in Tonnen- und Wetzsteinform, Epithelien und Leukocyten, theils frei, theils in Cylinder eingelagert.

Fig. 2. **Subacute Nephritis** mit tödtlichem Ausgange. Anatomisch grosse, weisse Niere. Hyaline Cylinder, meist schmal und kurz, aber auch längere und breitere; die meisten derselben mit spärlichen Eiweisskörnchen belegt, einzelne auch mit Fettkörnchenzellen oder zahlreichen, kleinen Fetttröpfchen. Ausserdem Epithelzellen der Niere, die meisten verfettet, frei liegende Eiweisskörnchen (Epitheldetritus), vereinzelte Leukocyten und (ausgelaugte) Erythrocyten.

1.

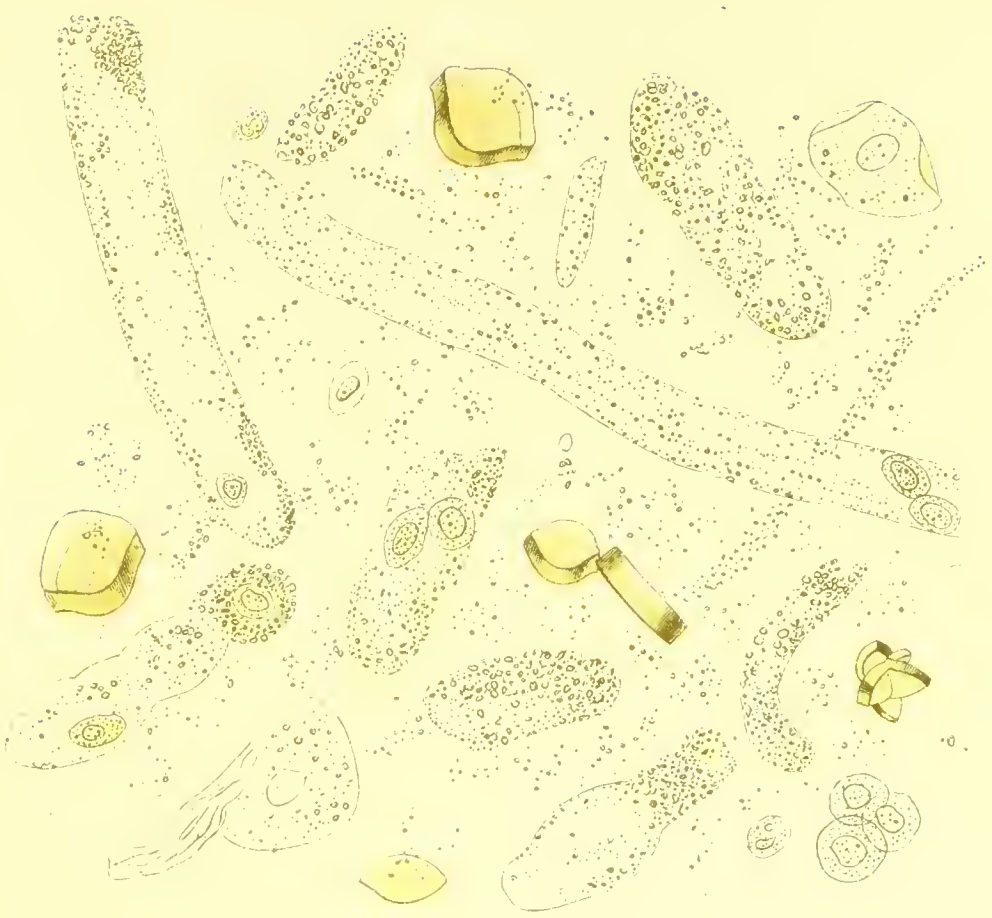

2.

Lith. Anst. Julius Klinkhardt Leipzig

TAFEL XXVIII.

Tafel XXVIII.

Fig. 1. **Hämorrhagischer Infarct der Niere.** Cylinder, granulirt und hyalin, mit rothen Blutkörperchen, farblosen und durch Blutpigment braun gefärbten Leukocyten erfüllt. Ausserdem viele freie Leukocyten, einzelne derselben durch Blutpigment gelbbraun gefärbt, ausserdem Harnsäurekrystalle und Plattenepithelien.

Fig. 2. **Icterus gravis mit Nephritis** (Genesung). Icterische Epithelien, Leukocyten, Cylinder, theils granulirt, theils mit Epithelzellen belegt, ausserdem Cylindroide, Fettsäurenadeln (farblos), icterisch gefärbte Epithelien und Krystalle von oxalsaurem Kalk, sowie Nadeln von Bilirubin, theils frei liegend und sternförmig angeordnet, theils Zellen an- und aufgelagert, endlich amorphes Bilirubin in Form von kleinen Körnchen, in zellige Gebilde eingelagert.

1.

2.

Lith. Anst. Julius Klinkhardt Leipzig

Tafel XXIX.

Fig. 1. **Harnsäure** in keulen- und spiessartigen Formen, manchmal an einander, manchmal an andere Krystallformen angelagert, so dass spiessige Fortsätze entstehen. Aus stark saurem Harne bei Pyelitis calculosa.

Fig. 2. **Subchronische Nephritis** mit tödtlichem Ende. Anatomisch grosse, weisse Niere. Freie Fettkörnchenzellen (Epithelien und Leukocyten), einzelne derselben hämorrhagisch tingirt; Nierenepithelien, theils intact, theils verfettet, hyaline Cylinder, mit vereinzelten Eiweisskörnchen, Fettkügelchen und Fettkörnchenzellen belegt.

1.

2.

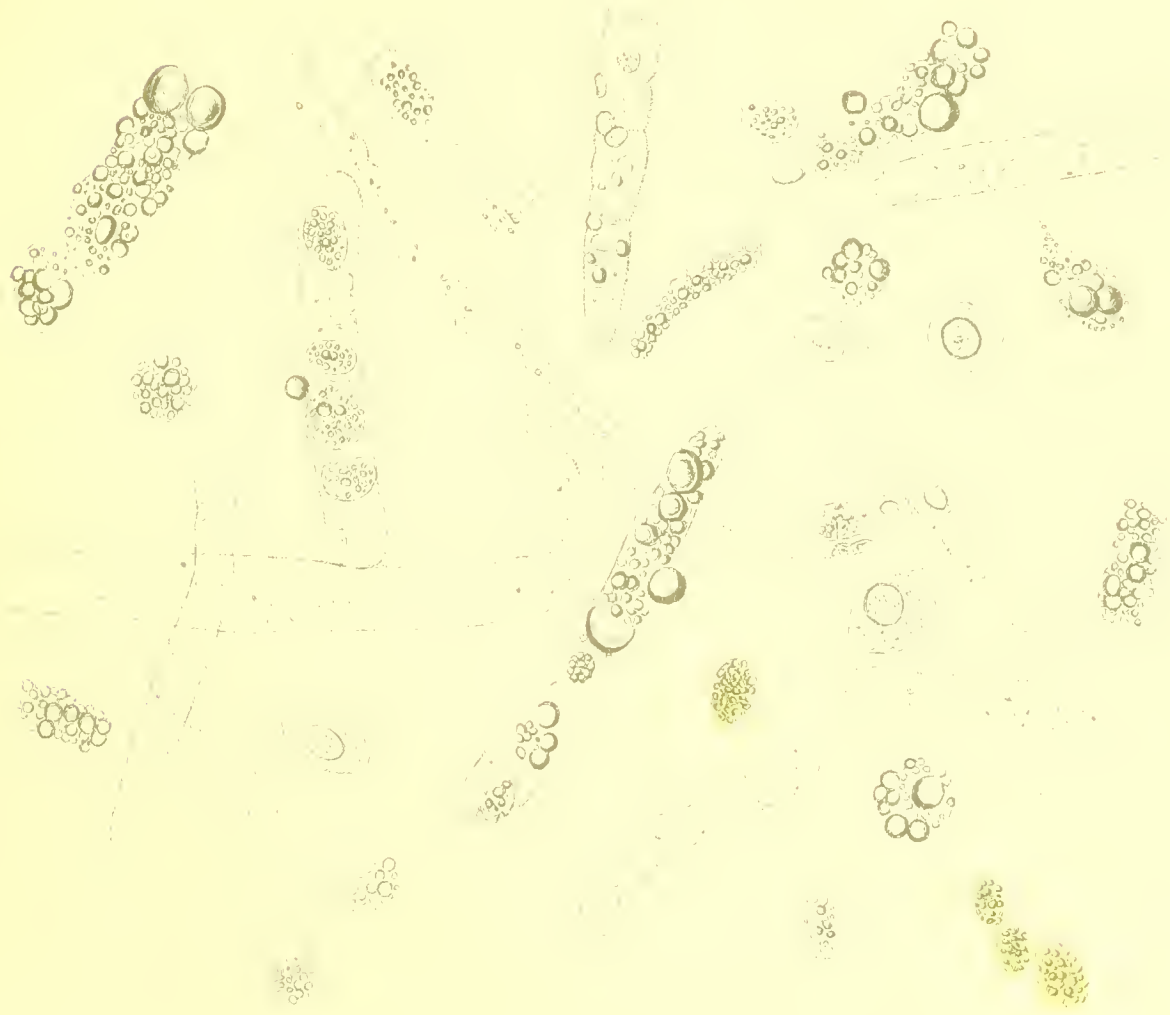

TAFEL XXX.

Tafel XXX.

Fig. 1. **Chronisch-hämorrhagische Nephritis** mit tödtlichem Ausgange. Anatomisch: grosse, rothe Niere. Cylinder, die mit rothen Blutkörperchen, Eiweiss- und Fettkörnchen erfüllt sind; Epithelien der Nieren und Harnwege, meist zu Gruppen angeordnet, viele derselben im Zustande der hyalinen, andere im Zustande der fettigen Degeneration, ferner freie Eiweisskörnchen und zahlreiche freiliegende, rothe Blutkörperchen.

Fig. 2. **Chronisch-hämorrhagische Nephritis** mit tödtlichem Ausgange. Anatomisch: grosse, rothe Niere. Hyaline Cylinder, zum Theil wachsartig degenerirt (im Gesichtsfelde links), Blutcylinder, Leukocytencylinder, ferner Epithelien (vorwiegend der Niere), zum Theil verfettet, Leukocyten, rothe Blutkörperchen, Epitheldetritus und Zerfallsproducte des Blutes.

1.

2.

Lith. Anst. Julius Klinkhardt Leipzig

TAFEL XXXI.

Tafel XXXI.

Chronisch-hämorrhagische Nephritis mit tödtlichem Ausgange. Anatomisch: grosse, rothe Niere. Derselbe Fall wie in Fig. 1 der Tafel XXX, nur in späterem Stadium, zur Zeit schwerer, urämischer Anfälle. Vereinzelte fein- und grobgranulirte Cylinder, sehr zahlreiche Wachscylinder, gewundene und gerade, manche mit Sprüngen und Einrissen versehen, fast alle sehr lang und breit, einzelne derselben theilweise mit Eiweisskörnchen, Leukocyten und Epithelien belegt. Ausserdem freiliegende Nierenepithelien, zumeist in hyaliner Degeneration, einzelne derselben durch Blutfarbstoff gelblich tingirt, Leukocyten, vereinzelte Erythrocyten und Eiweisskörnchen.

Lith. Anst. Julius Klinkhardt, Leipzig.

TAFEL XXXII.

Tafel XXXII.

Fig. 1. **Secundäre Schrumpfniere** mit tödtlichem Ausgange. Anatomisch: kleine, bunte Niere. Hyaline und granulirte Cylinder, Blutkörperchencylinder, auch Cylindroide; ferner Nierenepithelien und Leukocyten, theils frei, theils in Cylinder eingelagert; endlich spärliche, freiliegende Eiweisskörnchen.

Fig. 2. **Secundäre Schrumpfniere** mit tödtlichem Ausgange. Hyaline Cylinder, mit zahlreichen Eiweisskörnchen bedeckt und dadurch wie bestaubt aussehend, Fetttröpfchencylinder, Fettkörnchenzellen, theils frei, theils in Cylinder eingelagert, zahllose zerstreute Eiweisskörnchen.

1.

2.

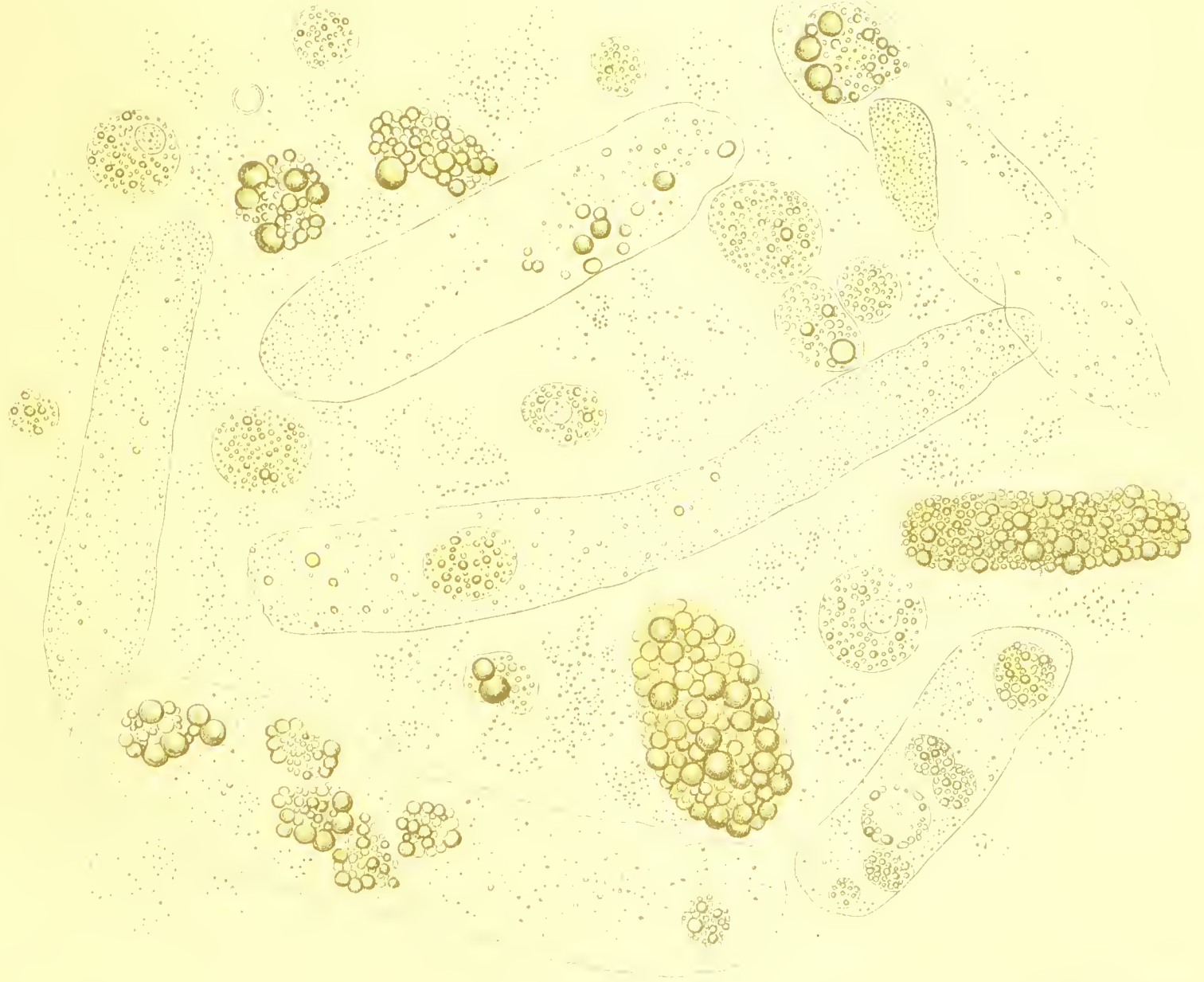

Lith. Anst. Julius Klinkhardt Leipzig

TAFEL XXXIII.

Tafel XXXIII.

Fig. 1. **Fett,** nach Behandlung mit Osmiumsäure.

Fig. 2. **Secundäre Schrumpfniere.** Derselbe Fall wie in Fig. 2 der Tafel XXXII. Färbung der Fettsubstanz mit Sudan III. Hyaline und granulirte Cylinder, in einigen derselben Einlagerungen von kleineren und grösseren Fetttröpfchen und Fettkörnchenzellen, ferner freie Fetttropfen von verschiedener Grösse, blutroth gefärbt, und freiliegende Fettkörnchenzellen.

1.



2.

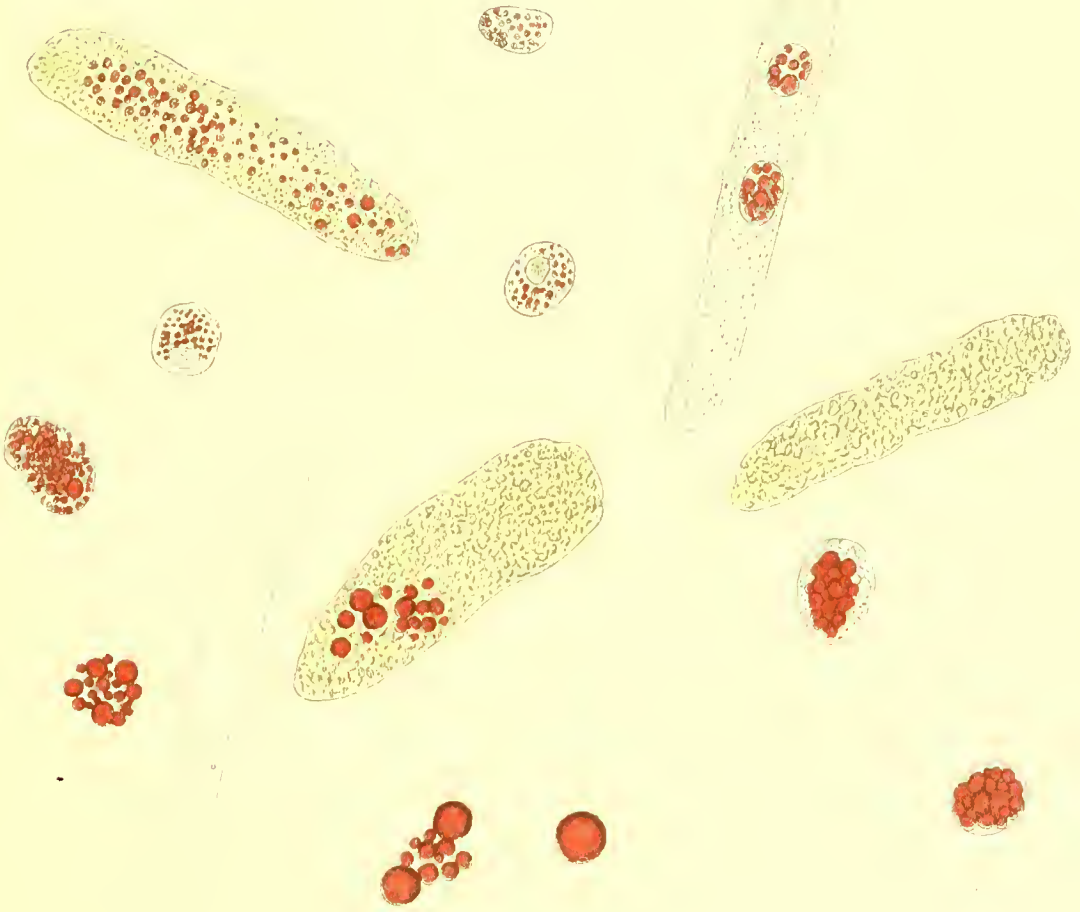

TAFEL XXXIV.

Tafel XXXIV.

Chronisch-interstitielle Nephritis (arteriosklerotische Schrumpfniere). Hyaline Cylinder, schmale und breite, gerade und gewundene, ferner fein- und grobgranulirte Cylinder, Epithelien der Niere und Harnwege, vereinzelte Leukocyten und amorphe Körnchen.

Lith. Anst. Julius Klinkhardt, Leipzig.

TAFEL XXXV.

Tafel XXXV.

Fig. 1. a) **Gewundener, icterischer Cylinder.**
b) **Hyaliner Cylinder** mit Einlagerung von Fettkörnchenzellen. Nach Behandlung mit Osmiumsäure.

Fig. 2. a) **Pseudocylinder** aus gequollenen, icterischen Epithelzellen in cylindrischer Gruppirung.
b) und c) **Gerade, icterische Epithelialcylinder.**

Fig. 3. **Verunreinigungen des Harnsedimentes.** Oben Abbildungen von Federbart bei schwacher und starker Vergrösserung, links Bruchstücke von Schamhaaren, weiter folgen Stärkekörner aus Puder (Weizen) bei stärkerer Vergrösserung und rechts unten grössere und kleinere Fettkugeln bei stärkerer Vergrösserung.

1.

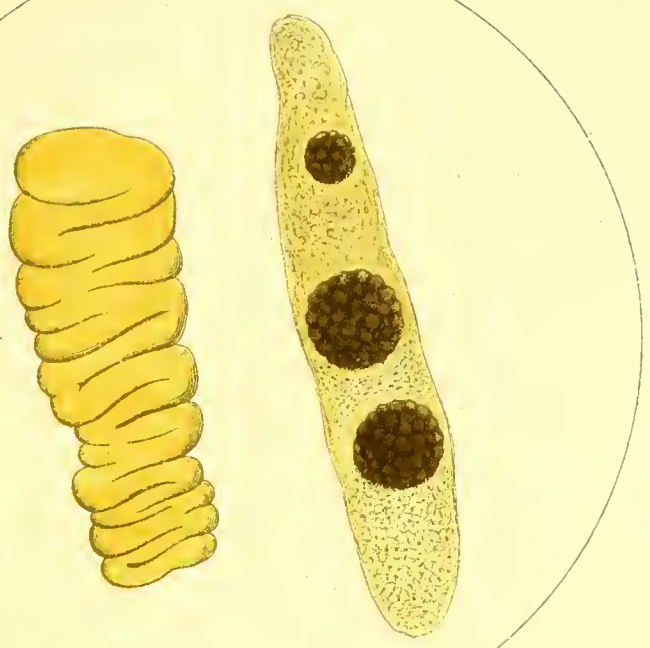

2.

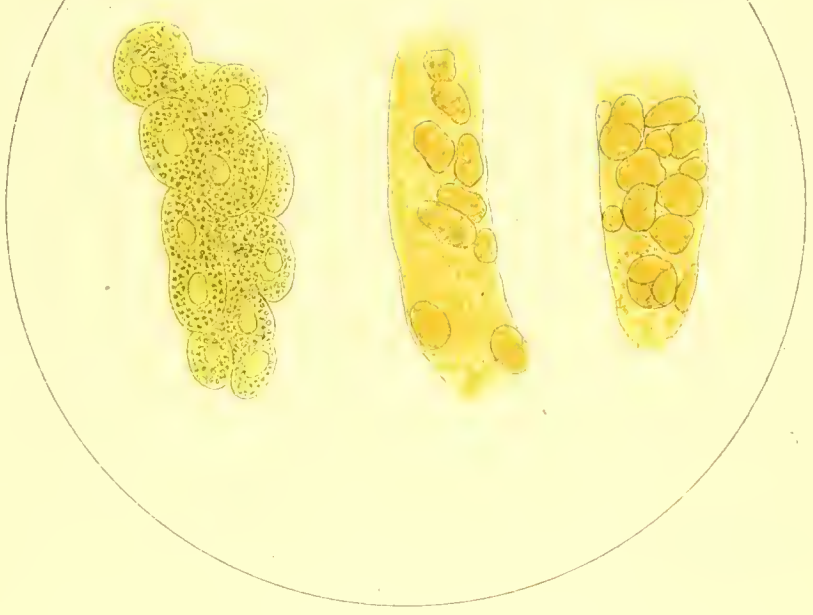

3.

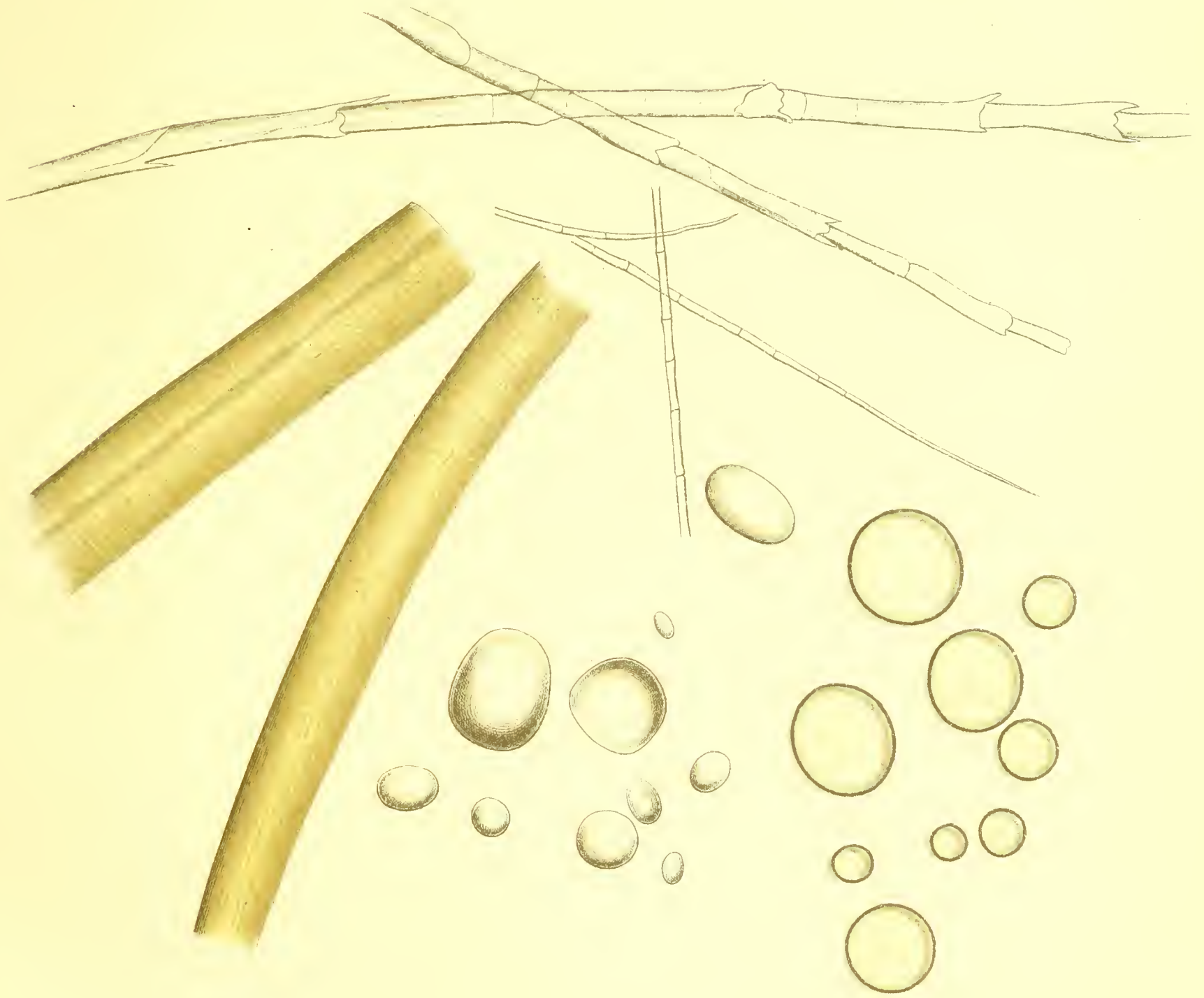

Lith. Anst. v. Julius Klinkhardt, Leipzig.

TAFEL XXXVI.

Tafel XXXVI.

Fig. 1. **Chronische Nierentuberculose.** Hyaline, Leukocyten- und Blutkörperchencylinder (manche Leukocyten hämorrhagisch tingirt), ausserdem freie Leukocyten, theils isolirt, theils Gruppen bildend, Epithelzellen und rothe Blutkörperchen in den verschiedensten Grössen und Formen, endlich gekrümmte, farblose Fettsäurenadeln, neben und über einander liegend.

Fig. 2. **Verunreinigungen der Harnsedimente.** Links **Baumwolle,** dann **Wolle** (gefärbt und ungefärbt), rechts **Seide** und (nach unten zu) **Flachsfasern** (roh und gewaschen), sämmtliche Fasern bei schwächerer und stärkerer Vergrösserung.

1.

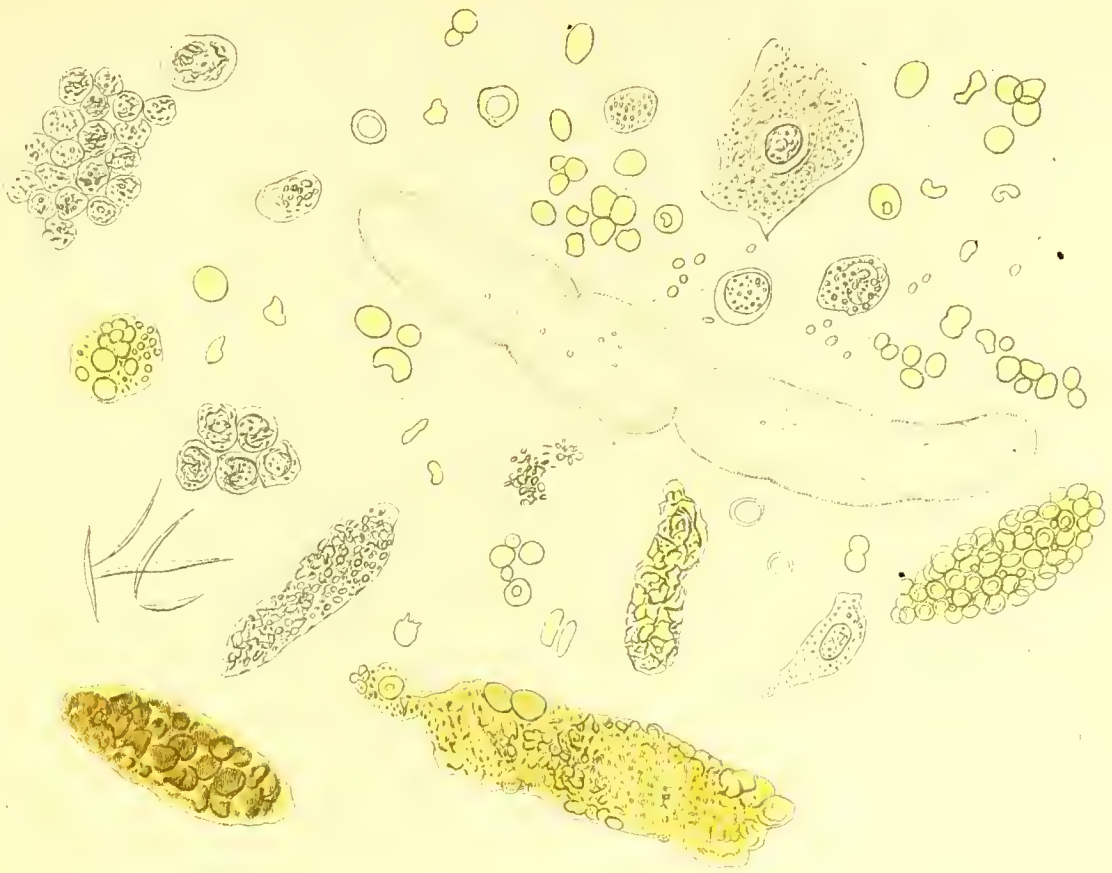

2.

Lith. Anst. Julius Klinkhardt, Leipzig.